Mestrado em Tecnologia de Diagnóstico e Intervenção Cardiovascular

Área de Especialização – Ultrassonografia Cardiovascular

Relatório de Estágio

Óscar Rafael Fernandes Alves

Dezembro 2012

Mestrado em Tecnologia de Diagnóstico e Intervenção Cardiovascular

Área de Especialização – Ultrassonografia Cardiovascular

Relatório de Estágio

Óscar Rafael Fernandes Alves

Orientador: Professor Doutor Fausto Pinto

Dezembro 2012

Índice

1. Introdução 2
2. Caraterização do Local de Estágio 3
3. Enquadramento Científico do Estágio 4
4. Descrição das Atividades Desenvolvidas 7
   4.1. 1ª Fase 7
   4.2. 2ª Fase 9
5. Análise e Apreciação Crítica do Estágio 12
6. Considerações Finais 13
7. Referências Bibliográficas 14
Apêndice I - Formulário de recolha de dados 16

1. Introdução

Este estágio está inserido no 2º ano do curso de Mestrado em Tecnologia de Diagnóstico e Intervenção Cardiovascular área de especialização em Ultrassonografia Cardiovascular, constituindo um período de formação prática, centrado na aprendizagem e consolidação de conhecimentos adquiridos.

O estágio foi realizado no Centro Hospitalar de Lisboa Norte – Hospital Santa Maria e teve uma duração de 256 horas, sendo o período de estágio repartido pelos meses de Maio a Julho de 2012.

O local de estágio foi o Laboratório de ecocardiografia do referido hospital, sendo que a escolha do local de estágio deve-se ao facto do laboratório de ecocardiografia do Hospital Santa Maria estar equipado com as mais recentes tecnologias, nomeadamente o *Doppler* tecidular, o estudo da deformação por *speckle tracking* e a ecocardiografia tridimensional em tempo real.

O estágio foi realizado na área de ecocardiografia de adultos, área em que o mestrando pretendia aprofundar os conhecimentos e em que foi desenvolvido o projeto de investigação.

Com a realização deste estágio pretendeu-se atingir os seguintes objetivos:

- ✓ Integrar e mobilizar os conhecimentos obtidos na fase curricular e verifica-los no contexto da prática clínica;
- ✓ Aprofundar e melhorar os conhecimentos em relação às metodologias de ecocardiografia convencional;
- ✓ Contactar com as metodologias ecocardiográficas mais recentes como o *Doppler* tecidular, *speckle tracking*, ecocardiografia tridimensional em tempo real e respetivos equipamentos de recolha e tratamento *off-line* dos dados;
- ✓ Realizar, interpretar e relatar os dados fornecidos pelas técnicas ecocardiográficas;
- ✓ Recolha de dados clínicos e análise em pós-processamento de dados para a realização do projeto de investigação com o tema "Avaliação ecocardiográfica de doentes propostos para terapêutica de ressincronização – impacto dos índices de dissincronia" desenvolvido no âmbito deste mestrado;
- ✓ Recolha de dados para a realização do relatório de estágio.

Este relatório além da introdução é constituído por vários tópicos, onde são abordados os seguintes pontos: caraterização do local de estágio; enquadramento científico do estágio; descrição das atividades desenvolvidas; análise e apreciação crítica do estágio; e considerações finais.

2. Caraterização do Local de Estágio

Fundado em 1954, o Hospital de Santa Maria faz parte integrante do Centro Hospitalar de Lisboa Norte, em conjunto com o Hospital Pulido Valente. Atua nas áreas de prestação de cuidados de saúde, de formação pré e pós graduada, formação contínua, inovação e investigação.

O laboratório de ecocardiografia do Hospital Santa Maria é constituído por quatro salas de trabalho com quatro ecocardiografos diferentes em cada sala (GE Vivid 7, *Aloka Alpha 10*, *GE Vivid i* e *Philips ATL 5000 HDI*). É ainda constituído por 2 estações de trabalho (*EchoPac GE*) para realização de análises de pós processamento.

No laboratório é realizada principalmente ecocardiografia transtorácica, realizando-se também ecocardiografia transesofágica. São realizados exames a doentes provenientes da consulta externa e internos.

O laboratório de ecocardiografia é coordenado pela Professora Doutora Ana Almeida, sendo a equipa constituída por médicos cardiologistas, cardiopneumologistas, enfermeiros e auxiliares.

3. Enquadramento Científico do Estágio

A ultrassonografia é um método de imagem que experimentou um grande avanço em termos de tecnologia e aplicações nos últimos 30 anos. A ecocardiografia é uma técnica não invasiva para visualizar o coração, baseada nos princípios da ultrassonografia.[1]

A ecocardiografia é o principal instrumento de apoio ao processo de decisão clínica em Cardiologia. É utilizado no diagnóstico, na avaliação da gravidade, na decisão terapêutica e na estratificação prognóstica de praticamente todas as afeções do sistema cardiovascular. A ausência de efeitos colaterais, o relativo baixo custo e a facilidade de transporte tornam a ecocardiografia a técnica de escolha para o diagnóstico e seguimento da maioria das doenças cardíacas.[2]

A ecocardiografia tem várias modalidades de imagem que implicam diferentes abordagens ao doente: ecocardiografia transtorácica; ecocardiografia transesofágica; ecocardiografia de sobrecarga; e ecocardiografia intracardíaca.

A ecocardiografia transtorácica é realizada sem nenhuma preparação especial. O paciente é colocado em decúbito lateral esquerdo para evitar a interferência do esterno, facilitando o exame.[3]

O ultra-som não atravessa meios gasosos ou estruturas ósseas. Por esta razão existem na realidade apenas alguns pontos que podem ser usados para examinar o coração com um feixe de ultra-som. Esses pontos são chamados de janelas. As janelas padrão para a avaliação cardíaca são a paraesternal, apical, supraesternal e subcostal.[4]

São utilizadas as imagens bidimensionais (2D) e tridimensionais (3D) para avaliar as dimensões das câmaras cardíacas, espessamento das paredes, função ventricular, anatomia valvular e as dimensões dos grandes vasos. O estudo *Doppler* (pulsado, contínuo e colorido) fornece informações sobre a velocidade do fluxo sanguíneo, avaliação das pressões intracardíacas, hemodinâmica, deteta e quantifica estenoses, regurgitações e outras anomalias de fluxo.[2]

A ecocardiografia 2D fornece em tempo real e de elevada resolução cortes tomográficos do coração, que são úteis na obtenção de informação anatómica e funcional. A ecocardiografia 2D é a base do exame ecocardiográfico. Esta é geralmente o modo de imagem escolhido para iniciar o exame, uma vez que, permite uma avaliação global das estruturas. Este modo de imagem também é útil pois fornece um mapa de referência para orientar outros modos de imagem como o Modo M ou *Doppler*.[4]

O Modo-M foi introduzido na prática clínica no início dos anos 60, mas atualmente tem sido amplamente substituído pelo 2D. No entanto, esta modalidade ainda é uma parte importante do estudo ecocardiográfico. Apresenta elevada resolução temporal e espacial, pelo que, é útil na visualização do movimento de pequenas estruturas, de estruturas que se movimentam rápido como as válvulas ou o endocárdio e em medir estruturas e cavidades.[4]

As modalidades de *Doppler* contínuo, pulsado e colorido baseiam-se no efeito *Doppler* que enuncia que quando um objeto se movimenta em direção ao observador a frequência do som aumenta, por outro lado, a frequência do som diminui quando o objecto se afasta do observador. Estas modalidades dependem do ângulo de incidência, devendo a incidência do feixe de ultra-sons ser paralela ao fluxo a estudar. O *Doppler* contínuo possibilita a aferição de velocidades de fluxo elevadas, porém apresenta baixa resolução espacial. O *Doppler* pulsado permite estudar o fluxo sanguíneo num local escolhido, observando as suas caraterísticas e velocidade, no entanto, não permite medir velocidades de fluxo elevadas. O *Doppler* codificado a cor deriva do pulsado, sendo gerado em tempo real um mapa de fluxo de cores sobreposto na imagem 2D. O padrão de cor depende da orientação do fluxo em relação ao transdutor. Geralmente, o fluxo que se aproxima do transdutor é codificado de vermelho, o que se afasta de azul e os fluxos turbulentos aparecem como mosaico de cores em tons de verde.[4]

Mais recentemente, com os consecutivos avanços da tecnologia tem aparecido novas metodologias ecocardiográficas, nomeadamente o *Doppler* tecidular, o *speckle tracking* e a ecocardiografia 3D em tempo real.

O *Doppler* tecidular (TDI) permite detetar as velocidades do músculo cardíaco. As velocidades de pico sistólicas do miocárdio refletem o encurtamento longitudinal das fibras miocárdicas, e quando quantificadas ao nível do anel mitral correlaciona-se com a função sistólica global e com o volume sistólico. O TDI necessita de *frame rates* elevadas sendo altamente dependente do ângulo, dificultando a quantificação dos segmentos apicais. O TDI permite obter as velocidades miocárdicas quer sob a forma codificada a cor quer como *Doppler* tecidular pulsado.[2]

Com base nas velocidades miocárdicas, vários outros parâmetros podem ser obtidos off-line. Com a integral das velocidades com o tempo temos o deslocamento miocárdico, ou seja, a quantidade total de movimento tecidular durante a sístole. Por outro lado, com a derivada espacial da velocidade e deslocamento obtemos a taxa de deformação (*strain rate*) e a deformação (*strain*), respetivamente, como medidas de deformação miocárdica.[5]

O *Speckle Tracking* é um método recente que permite obter imagens de *strain* (deformação), de forma independente do ângulo de incidência. Neste método, os marcadores acústicos, resultando da retrodisposição dos ultra-sons dentro da parede miocárdica, são traçados imagem a imagem, para permitir a deteção e quantificação do espessamento miocárdico (velocidades tecidulares), o deslocamento e a deformação. Não é afetado pelo ângulo de incidência, mas a *frame rate* e a qualidade de imagem podem interferir. Desta forma, a imagem bidimensional exige *frame rates* superiores a 50 fps e inferiores a 80 fps. O *Speckle Tracking* permite avaliar a função longitudinal, radial e circunferencial, bem como, quantificar a rotação e torsão do VE.[1]

A ecocardiografia 4D é uma técnica recente com novas sondas que possibilitam uma aquisição volumétrica do coração. Permite visualizar vários planos em simultâneo e obter imagens em três dimensões com movimento.[6]

4. Descrição das Atividades Desenvolvidas

O estágio foi realizado em duas fases: na primeira fase destinada a enriquecimento pessoal, procedeu-se à realização e interpretação de ecocardiografia transtorácica de adultos, assim como correta realização do relatório dos exames; na segunda fase, realizou-se a análise de pós processamento para a recolha dos dados necessários à realização do projeto de investigação.

4.1. 1ª Fase

A primeira fase decorreu no mês de Maio e teve duração de 120 horas sob a orientação da Mestre Susana Gonçalves. Após familiarização com os equipamentos e dinâmica do laboratório, o mestrando procedeu à realização de ecocardiogramas transtorácicos e respetivo relatório segundo as orientações estabelecidas pelo local de estágio.

Durante esse período o mestrando participou na realização de 106 ecocardiogramas transtorácicos. A proveniência dos pedidos de exame está representada no seguinte gráfico.

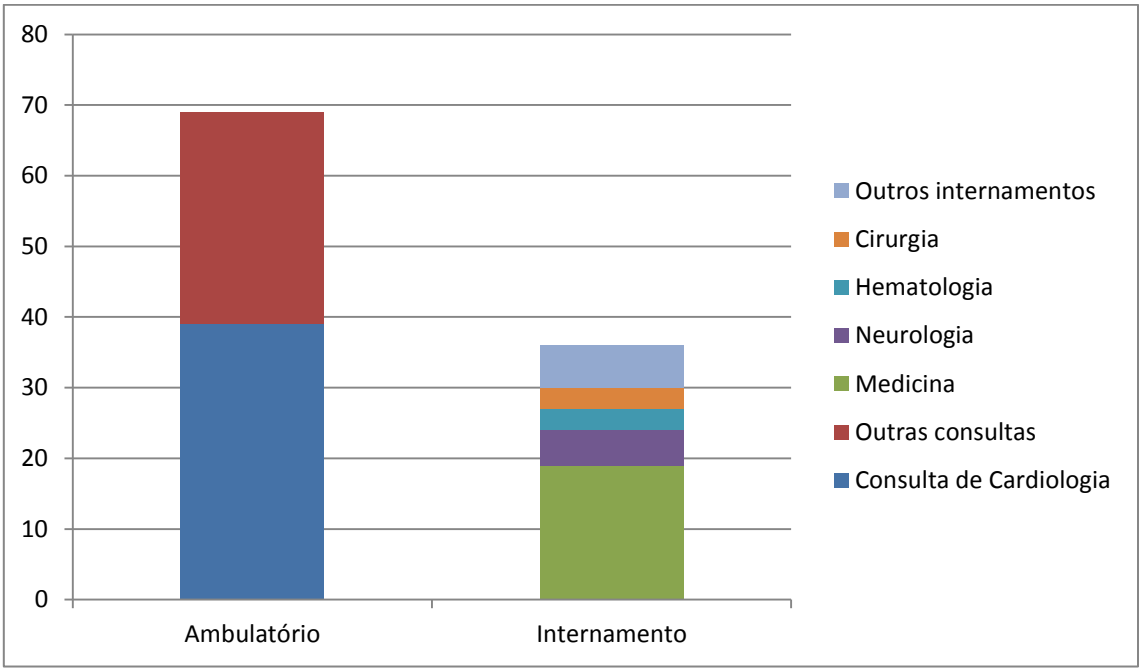

Gráfico 1: Distribuição da proveniência dos doentes.

Como podemos observar pela análise do gráfico 1, a maioria dos exames efetuados eram provenientes de doentes em ambulatório, com prevalência da consulta de Cardiologia. Em relação aos doentes em internamento o serviço que mais solicitou ecocardiogramas foi o serviço de Medicina. Não foram realizados exames a doentes internados no serviço de

Cardiologia e nos cuidados intensivos coronários, uma vez que, esses exames são realizados no internamento e não no laboratório.

Com o objetivo de descrever as diferentes indicações clínicas para a realização dos estudos ecocardiográficos, bem como a sua frequência, construiu-se o seguinte gráfico.

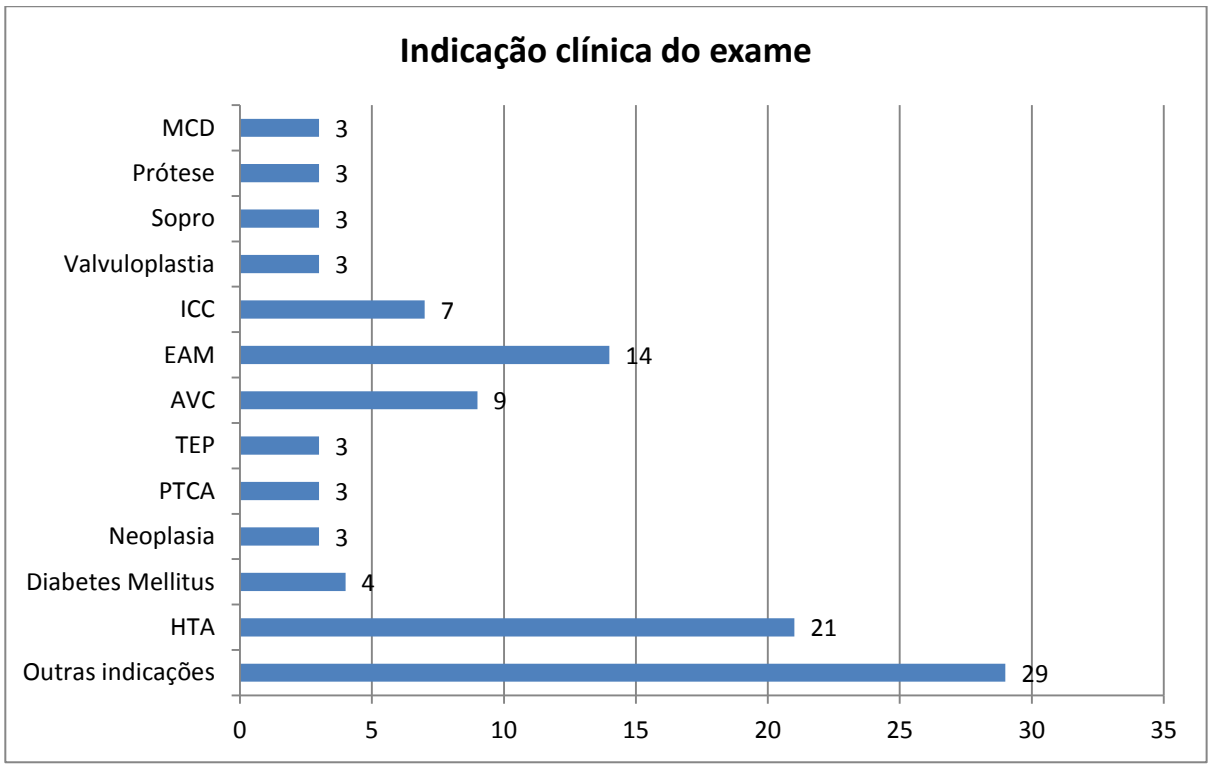

Gráfico2: Distribuição das indicações clínicas dos exames realizados durante o período de estágio. MCD – Miocardiopatia dilatada; ICC – Insuficiência cardíaca congestiva; EAM – Enfarte agudo do miocárdio; AVC – Acidente vascular cerebral; TEP – Tromboembolismo pulmonar; PTCA – Angioplastia coronária transluminal percutânea; HTA – Hipertensão arterial.

A indicação clínica mais frequente para a realização dos exames foi a hipertensão arterial (gráfico 2). Outras indicações frequentes a salientar foram: o enfarte agudo do miocárdio; a insuficiência cardíaca congestiva; e o acidente vascular cerebral.

Após a realização dos exames verificamos que a maioria dos ecocardiogramas realizados era normal (gráfico 3). Dentro dos ecocardiogramas com alterações, as mais frequentes foram: alterações da contratilidade; doença fibrocalcificante mitro-aórtica; depressão da função ventricular esquerda; e hipertrofia ventricular esquerda. De referir a visualização de alguns achados menos frequentes como o prolapso da válvula mitral, a presença de vegetações e de trombos.

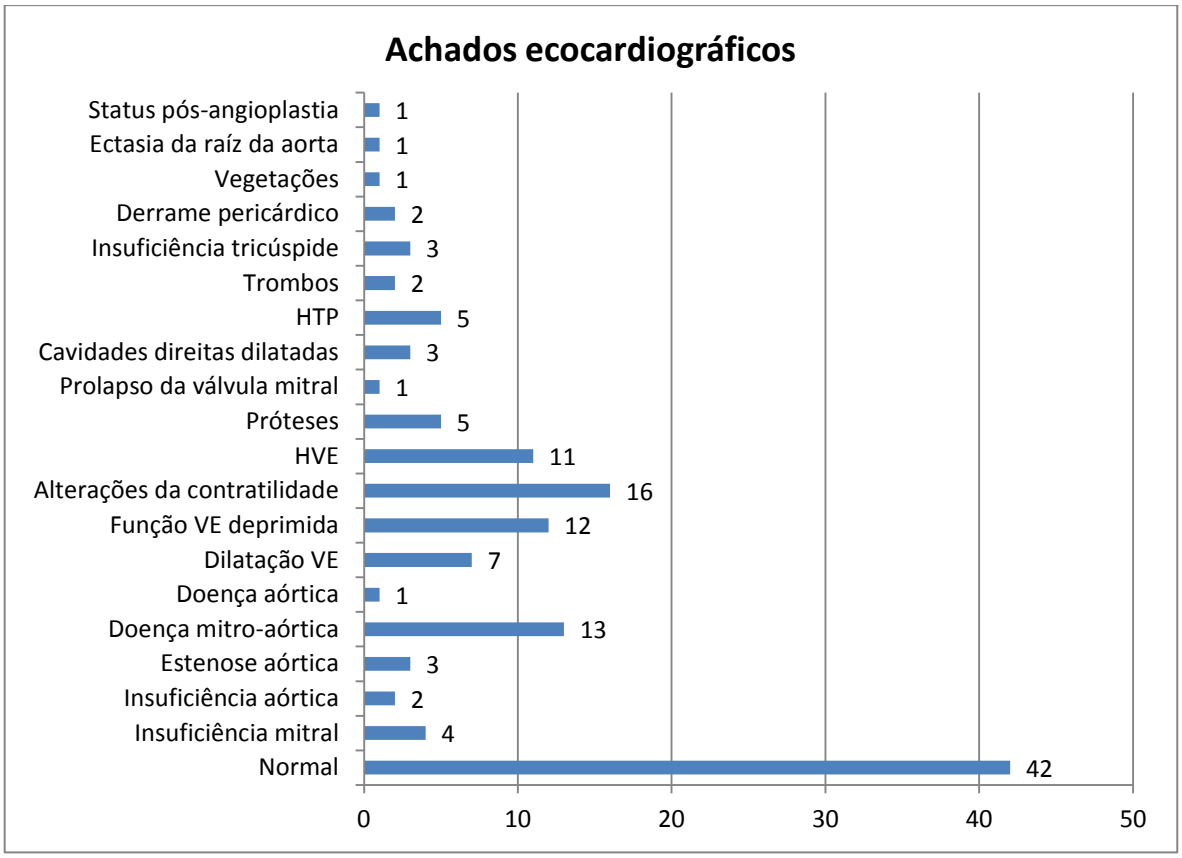

Gráfico 3: Distribuição dos achados ecocardiográficos dos exames realizados durante o período de estágio. HTP – Hipertensão pulmonar; HVE – Hipertrofia ventricular esquerda; VE – Ventrículo esquerdo.

Durante o estágio tive a possibilidade de presenciar a realização de ecocardiogramas seguindo diferentes protocolos de estudos que estavam a ser realizados no laboratório, entre os quais, um protocolo de hipertensão pulmonar e um protocolo de doentes submetidos a terapêutica de ressincronização cardíaca. Destes protocolos faz parte a aquisição de imagens para a análise de pós processamento das técnicas ultrassonográficas avançadas, como o *speckle tracking* e ecocardiografia tridimensional em tempo real.

4.2. 2ª Fase

A segunda fase decorreu nos meses de Junho e Julho, com uma frequência de dois dias por semana num total de 136 horas. Nesta fase foi realizada a análise de pós processamento aos ecocardiogramas realizados previamente pelos doentes, para a recolha das variáveis necessárias à realização do projeto de investigação integrado neste mestrado. Esta fase foi supervisionada pelo Professor Doutor Fausto Pinto, Professora Doutora Ana Almeida e Mestre Susana Gonçalves.

Antes da recolha dos dados foi realizada uma introdução à análise *offline* das técnicas de *Doppler* tecidular e *speckle tracking*. Após a introdução o mestrando assistiu à análise das velocidades miocárdicas (*Doppler* tecidular) e estudo da deformação (*speckle tracking*) em doentes inseridos num estudo a decorrer no laboratório. Posteriormente foi fornecida uma lista de 20 doentes ao mestrando, nos quais foi realizada uma análise de pós processamento, nomeadamente, cálculo dos volumes do ventrículo esquerdo pelo método se *Simpson* biplanar, aquisição das velocidades miocárdicas longitudinais por *Doppler* tecidular e estudo deformação por *speckle tracking*, visando um aperfeiçoamento na análise dos mesmos.

Para a recolha dos dados necessários à realização do projeto de investigação, após levantamento dos doentes que cumpriam os critérios de inclusão e exclusão, procedeu-se a uma análise de pós-processamento dos ecocardiogramas basal e de seguimento, realizados previamente aos doentes. Os ecocardiogramas foram analisados numa estação de trabalho (*EchoPac GE*®), a partir da qual foram obtidas as variáveis necessários à realização do estudo. As variáveis foram registadas num formulário de recolha de dados (apêndice I).

Em todos os indivíduos foi efetuada uma análise dos parâmetros derivados da Ecocardiografia/*Doppler* convencional e *Doppler* tecidular pré e pós TRC. A análise foi realizada pelo mestrando, sendo sempre supervisionada. Os vários índices de dissincronia foram obtidos apenas na avaliação basal. Todos os parâmetros ecocardiográficos foram obtidos segunda as recomendações da Sociedade Europeia e Americana de Ecocardiografia, tendo sido realizado 3 medições para cada parâmetro e calculada a respectiva média.

Os volumes telesistólico e telediastólico do ventrículo esquerdo (VE), volume da aurícula esquerda e fração de ejeção foram obtidos pelo método de *Simpson* biplano.[7]

A insuficiência mitral (IM) foi avaliada visualmente e quantificada pelo método de convergência de fluxo sempre que possível, obtendo-se a área do orifício regurgitante efetivo e o volume regurgitante, segundo as recomendações de avaliação da regurgitação valvular.[8]

O fluxo de enchimento do VE foi avaliado por *Doppler* pulsado em apical de 4 câmaras, permitindo obter as velocidades de fluxo mitral. Colocou-se a amostra na extremidade dos folhetos da válvula mitral com o cursor alinhado paralelamente em relação à direção do fluxo. Foram obtidas a velocidade máxima de enchimento rápido (E), a velocidade máxima do fluxo dependente da contracção auricular (A) e a relação E/A.[9]

O dP/dt foi avaliado sempre que possível em apical de 4 câmaras através do *Doppler* contínuo do fluxo da IM. Mediu-se o intervalo de tempo entre 1 m/s (4 mmHg) e 3 m/s (36 mmHg), traçando o declive da curva do *Doppler* espetral.

O tempo isovolumétrico total (TIvT) foi obtido com base nas curvas de *Doppler* pulsado da câmara de saída e de entrada do VE, pela subtração do tempo de ejeção do VE ao tempo de encerramento da válvula mitral. Com recurso às mesmas curvas obteve-se o Índice de Tei pela divisão do TIvT pelo tempo de ejeção.

O gradiente entre o ventrículo direito e a aurícula direita determinou-se através do pico de velocidade do fluxo de regurgitação tricúspide, usando a equação simplificada de Bernoulli. Determinou-se ainda o tempo de excursão do anel lateral tricúspide em apical 4 câmaras, medindo a distância de excursão sistólica do anel lateral tricúspide no plano longitudinal.[10]

Através das curvas de velocidades do TDI pulsado, procedeu-se à determinação das velocidades miocárdicas máximas de pico sistólico (S') e diastólico precoce (E') ao nível do anel mitral (septal e lateral) e do anel tricúspide (lateral). Foi calculada a razão E/E' média do anel mitral.[11]

Os vários índices de dissincronia derivados da Ecocardiografia/*Doppler* convencional e TDI foram obtidos segundo as recomendações da Sociedade Americana de Ecocardiografia para a terapêutica de ressincronização cardíaca.[12]

As velocidades miocárdicas foram adquiridas em imagens de TDI cor, com um alinhamento tão vertical quanto possível para permitir um óptimo ângulo de incidência com o movimento longitudinal das fibras miocárdicas. Foram analisadas imagens, preferencialmente, com *frame rates* >90 *frames*/s nos 3 planos apicais: apicais 4 câmaras; 2 câmaras; e longo eixo. Na análise das curvas de velocidades seguiram-se os seguintes passos:

- ✓ Determinou-se o tempo de ejeção do VE, medindo na curva de *Doppler* pulsado da câmara de saída do VE o intervalo de tempo desde o início ao fim do fluxo. O tempo de ejeção é posteriormente sobreposto nas curvas de velocidade-tempo;
- ✓ Foram colocadas marcas de interesse em forma oval (5×10mm), nos segmentos basais e médios do VE (3 projeções apicais), para determinar as curvas velocidade-tempo;
- ✓ As marcas de interesse foram ajustadas dentro dos segmentos de forma a identificar o local onde o pico de velocidade era mais reprodutível. Foi escolhido o pico de velocidade de maior amplitude dentro do período de ejeção. Na presença vários picos da mesma amplitude escolheu-se o primeiro;
- ✓ Determinou-se o tempo desde o início do complexo QRS para o pico de velocidade sistólica (Ts) para cada segmento e a diferença de tempo entre o pico sistólico de paredes opostas. Os valores de tempo para o pico sistólico foram obtidos em 3 ciclos cardíacos e calculada a respetiva média.

5. Análise e Apreciação Crítica do Estágio

A inclusão deste estágio no curso de mestrado foi fundamental. Dado que, permitiu transpor para a prática clínica os conhecimentos teóricos e metodologias abordadas na fase curricular. O estágio também foi útil para a realização do projeto de investigação, permitindo a recolha dos dados necessários para a realização do estudo. A Ultrassonografia Cardiovascular (área de especialização do mestrado) é uma área com grande componente prática e de perícia por parte do executante, pelo que, o estágio é necessário e de grande importância.

De uma forma geral os objetivos do estágio foram atingidos.

Como aspetos positivos é de salientar: a melhoria da destreza manual na aquisição dos planos ecocardiográficos; o contacto com a aquisição e análise das metodologias ecocardiográficas mais recentes, nomeadamente, o TDI e o *speckle tracking*; e a recolha da amostra para a realização do projeto de investigação.

Como aspetos negativos, de referir o pouco contacto com a ecocardiografia transesofágica e de sobrecarga, não sendo um verdadeiro ponto negativo pois depende da dinâmica do laboratório.

6. Considerações Finais

A realização deste estágio permitiu aprofundar conhecimentos e prática a nível da ecocardiografia convencional, bem como, a aquisição de novas competências pelo contacto com novas modalidades ecocardiográficas, nomeadamente a análise das velocidades miocárdicas e o estudo da deformação.

Na realização do projeto de investigação, o estágio teve um papel preponderante e decisivo na sua concretização.

Do contacto com os doentes e outros profissionais de saúde criaram-se relações humanas, levando a um amadurecimento em termos humanos e éticos.

Em conclusão, através da realização do estágio e do projeto de investigação foram alcançados os objetivos propostos.

7. Referências Bibliográficas

1. RIBEIRAS R. Miocardiopatia Dilatada. In: CARDIM N, editores. Ecocardiografia Transtorácica. Lisboa - Porto: Lidel; 2009. p. 74-110.

2. EVANGELISTA A, FLACHSKAMPF F, LANCELLOTTI P, BADANO L, AGUILAR R, MONAGHAN M, ZAMORANO J, NIHOYANNOPOULOS P. European Association of Echocardiography recommendations for standardization of performance, digital store and reporting of echocardiography studies. European Journal of Echocardiography 2008; 9: 438.48.

3. HARVEY FEIGENBAUM H, ARMSTRONG WF, RYAN T. Feigenbaum's Echocardiography. Quebecor World Taunton; 2005.

4. FERNÁNDEZ MAG, GÓMEZ DE DIEGO JJ. Transthoracic echocardiography. In: Galiuto L, Badano L, Fox K, Sicari R, Zamorano JL. The EAE Textbook of Echocardiography. Oxford: Oxford University Press USA; 2011.

5. MARSAN NA, BREITHARDT OA, DELGADO V, BERTINI1M, TOPS LF. Predicting response to CRT. The value of two- and three-dimensional echocardiography. Europace 2008; 10: 73-79.

6. HOUCK RC, COOKE JE, GILL EA. Live 3D Echocardiography: A Replacement for Traditional 2D Echocardiography?. AJR 2006; 187: 1092-1106.

7. LANG RM, BIERIG M, DEVEREUX RB, FLACHSKAMPF FA, FOSTER E, PELLIKKA PA, PICARD MH, ROMAN MJ, SEWARD J, SHANEWISE JS, SOLOMON SD, SPENCER KT, ST. JOHN SUTTON M, STEWART WJ. Recommendations for Chamber Quantification: A Report from the American Society of Echocardiography's Guidelines and Standards Committee and the Chamber Quantification Writing Group, Developed in Conjunction with the European Association of Echocardiography. Journal of the American Society of Echocardiography 2005;18(12):1440-63.

8. LANCELLOTTI P, MOURA L, PIERARD LA, AGRICOLA E, POPESCU BA, TRIBOUILLOY C, HAGENDORFF A, MONIN J-L, BADANO L, ZAMORANO JL. European Association of

Echocardiography recommendations for the assessment of valvular regurgitation. Part 2: mitral and tricuspid regurgitation. European Journal of Echocardiography 2010;11(4):307-32.

9. NAGUEH SF, APPLETON CP, GILLEBERT TC, MARINO PN, OH JK, SMISETH AO, WAGGONER AD, FLACHSKAMPF FA, PELLIKKA PA, EVANGELISA A. Recommendations for the Evaluation of Left Ventricular Diastolic Function by Echocardiography. European Journal of Echocardiography 2009;10:165-93.

10. RUDSKI LG, LAI WW, AFILALO J, HUA L, HANDSCHUMACHER MD, CHANDRASEKARAN K, SOLOMON SD, LOUIE EK, SCHILLER NB. Guidelines for the Echocardiographic Assessment of the Right Heart in Adults: A Report from the American Society of Echocardiography Endorsed by the European Association of Echocardiography and the Canadian Society of Echocardiography. J Am Soc Echocardiogr 2010;23:685-713.

11. MOR-AVI V, LANG RM, BADANO LP, BELOHLAVEK M, CARDIM NM, DERUMEAUX G, , MARWICK T, NAGUEH SF, SENGUPTA PP, SICARI R, SMISETH OA, SMULEVITZ B, TAKEUCHI M, THOMAS JD, VANNAN M, VOIGT JU, ZAMORANO JL. Current and Evolving Echocardiographic Techniques for the Quantitative Evaluation of Cardiac Mechanics: ASE/EAE Consensus Statement on Methodology and Indications Endorsed by the Japanese Society of Echocardiography. *Eur J Echocardiogr* 2011;12(3):167-205.

Apêndice I

(Formulário de recolha de dados)

Avaliação ecocardiográfica de doentes propostos para terapêutica de ressincronização. Impacto dos índices de dissincronia avaliados por Doppler tecidular
Formulário de Recolha de Dados

Nº de Identificação _____ **Nº Hospitalar** _____ **Data ECO basal** _____

Idade _____(A) **Genero:** M ☐ F ☐ **Peso** _____(Kg) **Altura** _____(cm) **SC** _____(m^2)

Tipo de Patologia _____ Isquémico☐ Não Isquémico ☐ **Classe NYHA** ☐

Avaliação Eletrocardiográfica Pré

FC _____(b/min) **Morfologia do QRS:** BCRE☐ BCRD ☐ Outra☐ Qual _____

Duração do QRS _____(mseg) **Intervalo PQ** _____(mseg)

Avaliação Ecocardiográfica Pré

DTDVE _____(mm) **DTSVE** _____(mm) **SIV** _____(mm) **PP** _____(mm) **Fr. Enc.** _____(%)

VTDVE (A4C) _____(ml) **VTSVE (A4C)** _____(ml) **FE (A4C)** _____(%) **Massa VE**_____**(**g)

VTDVE (A2C) _____(ml) **VTSVE (A2C)** _____(ml) **FE (A2C)** _____(%)

VTDVE (biplano) _____(ml) **VTSVE (biplano)** _____(ml) **FE (biplano)** _____(%)

Volume AE (A4C) _____(ml) **Volume AE (A2C)** _____(ml) **Volume AE (biplano)** _____(ml)

Geometria VE: Normal ☐ H concêntrica ☐ H excêntrica☐ Remodelagem concêntrica ☐

IM: Ligeira☐ Moderada ☐ Grave☐ **ERO** _____(cm^2) **Vreg** _____(ml/b) **dP/dt** _____ (mmHg/seg)

Doppler Mitral: E _____(m/s) **A** _____(m/s) **E/A** _____ **TD** _____(ms) **TIVT** _____(mseg)

Tempo Ejeção: _____ (mseg) **Índice de Tei** _____ **Gradiente VD/AD** _____ (mmHg)

TDI Mitral $_{Sep}$: S'_____(m/s) **E'**_____(m/s) **A'**_____(m/s) **E'/A'**_____ **E/E'**_____

TDI Mitral $_{Lat}$: S'_____(m/s) **E'**_____(m/s) **A'**_____(m/s) **E'/A'**_____ **E/E'**_____ **E/E'$_{médio}$**_____

TDI Tricú $_{Lat}$: S'_____(m/s) **E'**_____(m/s) **A'**_____(m/s) **E'/A'**_____ **TAPSE**____(mm)

Avaliação da Dissincronia

Dissincronia aurículo-ventricular

Duração RR _____ (mseg) **Duração fluxo mitral** _____ (mseg) **Relação** _____ (%)

IM pré-sistólica: Sim ☐ Não ☐

Dissincronia inter-ventricular

PPej VD _____ (mseg) **PPej VE** _____ (mseg) **Diferença** _____ (mseg)

Ts (Lateral VD) _____ (mseg) **Ts (Parede + atrasada VE)** _____ (mseg) **Atraso** _____ (mseg)

Dissincronia intra-ventricular

Apical Rocking: Sim ☐ Não ☐ **Septal Flash:** Sim ☐ Não ☐

SPWMD **(Modo M)** _____ (mseg) **SPWMD** **(Modo M TDI cor)** _____ (mseg)

Ts/Te/Tpss **(B septo A)** ___/___/___(ms) **Ts/Te/Tpss** **(B posterior)** ___/___/___ (ms) **Atraso Ts** ___ (ms)

Ts/Te/Tpss **(B septo I)** ___/___/___(ms) **Ts/Te/Tpss** **(B lateral)** ___/___/___(ms) **Atraso Ts** ___ (ms)

Ts/Te/Tpss **(B anterior)** ___/___/___(ms) **Ts/Te/Tpss** **(B inferior)** ___/___/___(ms) **Atraso Ts** ___ (ms)

Ts/Te/Tpss **(M septo A)** ___/___/___(ms) **Ts/Te/Tpss** **(M posterior)** ___/___/___(ms)**Atraso Ts** ___ (ms)

Ts/Te/Tpss **(M septo I)** ___/___/___(ms) **Ts/Te/Tpss** **(M lateral)** ___/___/___(ms) **Atraso Ts** ___ (ms)

Ts/Te/Tpss **(M anterior)**___/___/___(ms) **Ts/Te/Tpss** **(M inferior)** ___/___/___(ms) **Atraso Ts** ___ (ms)

Ìndice de Yu Ts-SD _____ (mseg) **Te-SD** _____ (mseg) **Nº segmentos c/ PSS** _____

Implantação

Data da implantação _____ **Dispositivo:** TRC ☐ TRC + CDI ☐

Local implantação elétrodo VE _____ **Dispositivo implantado** _____

Avaliação Pós Implantação

Data do exame _____ **Peso** _____(Kg) **Altura** _____(cm) **SC** _____(m^2) **Classe NYHA** ☐

FC ____(b/min) **Duração QRS** ____ (mseg) **Morf. QRS:** BCRE☐ BCRD ☐ Outra☐ Qual _____

Ritmo: Sinusal☐ FA ☐ Outro☐ Qual _____ **Intervalo PQ** _____(mseg)

DTDVE _____(mm) **DTSVE** _____(mm) **SIV** _____(mm) **PP** _____(mm) **Fr. Enc.** _____(%)

VTDVE **(A4C)** _____(ml) **VTSVE** **(A4C)** _____(ml) **FE** **(A4C)** _____(%) **Massa VE**_____**(**g)

VTDVE **(A2C)** _____(ml) **VTSVE** **(A2C)** _____(ml) **FE** **(A2C)** _____(%)

VTDVE **(biplano)** _____(ml) **VTSVE** **(biplano)** _____(ml) **FE** **(biplano)** _____(%)

Volume AE **(A4C)** _____(ml) **Volume AE** **(A2C)** _____(ml) **Volume AE** **(biplano)** _____(ml)

Geometria VE: Normal ☐ H concêntrica ☐ H excêntrica☐ Remodelagem concêntrica ☐

IM: Ligeira☐ Moderada ☐ Grave☐ **ERO** _____(cm^2) **Vreg** _____(ml/b) **dP/dt** _____ (mmHg/seg)

Doppler Mitral: E _____(m/s) **A** _____(m/s) **E/A** _____ **TD** _____(ms) **TIVT** _____(mseg)

Tempo Ejeção: _____ (mseg) **Índice de Tei** _____ **Gradiente VD/AD** _____ (mmHg)

TDI Mitral $_{Sep}$**: S'**_____(m/s) **E'**_____(m/s) **A'**_____(m/s) **E'/A'**_____ **E/E'**_____

TDI Mitral $_{Lat}$**: S'**_____(m/s) **E'**_____(m/s) **A'**_____(m/s) **E'/A'**_____ **E/E'**_____ **E/E'**$_{médio}$_____

TDI Tricú $_{Lat}$**: S'**_____(m/s) **E'**_____(m/s) **A'**_____(m/s) **E'/A'**_____ **TAPSE**____(mm)