

PET/CT com 18-fluor-fluorodeoxiglucose no seguimento do melanoma maligno cutâneo

Sofia Batanete¹, J. R. Infante², J. I. Rayo², Lina Vieira^{3,4}

1. Licenciatura em Medicina Nuclear, Escola Superior de Tecnologia da Saúde de Lisboa, Instituto Politécnico de Lisboa. sofia_batanete@hotmail.com
2. Serviço de Medicina Nuclear, Complexo Hospitalar Universitário, Badajoz (Espanha).
3. Área Científica de Medicina Nuclear, Escola Superior de Tecnologia da Saúde de Lisboa, Instituto Politécnico de Lisboa.
4. Grupo de Investigação em Modelação e Optimização de Sistemas Multifuncionais (Instituto Superior de Engenharia de Lisboa, Instituto Politécnico de Lisboa).

RESUMO: Introdução – O melanoma maligno cutâneo (MMC) é considerado uma das mais letais neoplasias e no seu seguimento recorre-se, para além dos exames clínicos e da análise de marcadores tumorais, a diversos métodos imagiológicos, como é o exame Tomografia por Emissão de Positrões/Tomografia Computorizada (PET/CT, do acrónimo inglês *Positron Emission Tomography/Computed Tomography*) com ¹⁸fluor-fluorodeoxiglucose (¹⁸F-FDG). O presente estudo tem como objetivo avaliar a utilidade da PET/CT relativamente à análise da extensão e à suspeita de recidiva do MMC, comparando os achados imagiológicos com os descritos em estudos CT. **Metodologia** – Estudo retrospectivo de 62 estudos PET/CT realizados em 50 pacientes diagnosticados com MMC. Excluiu-se um estudo cujo resultado era duvidoso (nódulo pulmonar). As informações relativas aos resultados dos estudos anatomopatológicos e dos exames imagiológicos foram obtidas através da história clínica e dos relatórios médicos dos estudos CT e PET/CT. Foi criada uma base de dados com os dados recolhidos através do *software* Excel e foi efetuada uma análise estatística descritiva. **Resultados** – Dos estudos PET/CT analisados, 31 foram considerados verdadeiros positivos (VP), 28 verdadeiros negativos (VN), um falso positivo (FP) e um falso negativo (FN). A sensibilidade, especificidade, o valor preditivo positivo (VPP), o valor preditivo negativo (VPN) e a exatidão da PET/CT para o estadiamento e avaliação de suspeita de recidiva no MMC são, respetivamente, 96,9%, 96,6%, 96,9%, 96,6% e 96,7%. Dos resultados da CT considerados na análise estatística, 14 corresponderam a VP, 12 a VN, três a FP e cinco a FN. A sensibilidade, especificidade, o VPP e o VPN e a exatidão da CT para o estadiamento e avaliação de suspeita de recidiva no MMC são, respetivamente, 73,7%, 80,0%, 82,4%, 70,6% e 76,5%. Comparativamente aos resultados CT, a PET/CT permitiu uma mudança na atitude terapêutica em 23% dos estudos. **Conclusão** – A PET/CT é um exame útil na avaliação do MMC, caracterizando-se por uma maior acuidade diagnóstica no estadiamento e na avaliação de suspeita de recidiva do MMC comparativamente à CT isoladamente.

Palavras-chave: tomografia por emissão de positrões / tomografia computorizada, ¹⁸fluor-fluorodeoxiglucose, melanoma maligno cutâneo, seguimento.

PET/CT with 18-fluor-fluorodeoxyglucose in the follow-up of the cutaneous malignant melanoma

ABSTRACT: Background – Cutaneous malignant melanoma (CMM) is one of the most lethal malignancies and the follow-up involves, in addition to clinical examination and analysis of tumor markers, several imaging methods such as the Positron Emission Tomo-

graphy/Computed Tomography (PET/CT) exam with ^{18}F -fluor-fluorodeoxyglucose (^{18}F -FDG). The aim of the study is to evaluate the utility of PET/CT in the assessment of the extension of the disease and of suspected recurrence in the CMM, comparing the imaging findings with those described in CT studies. **Methods** – It was performed a retrospective analysis of 62 PET/CT studies in 50 patients diagnosed with CMM. It was excluded a study which had a doubtful outcome (pulmonary nodule) and it was not possible to perform its diagnosis. The information related to the results of pathologic studies and imaging studies was obtained through medical history and medical reports of CT and PET/CT. A database was created with the collected data through Excel *software* and a descriptive statistical analysis was carried out. **Results** – Of the PET/CT studies analyzed, 31 were considered true positives (TP), 28 true negatives (TN), 1 false negative (FN) and 1 false positive (FP). The sensitivity, specificity, positive predictive value (PPV), negative predictive value (NPV) and accuracy of PET/CT for staging and evaluation of suspicious relapse in CMM are, respectively, 96.9%, 96.6%, 96.9%, 96.6% and 96.7%. From the CT results considered in statistical analysis, 14 corresponded to TP, 12 to TN, 3 to FP and 5 to FN. The sensitivity, specificity, PPV and NPV, and accuracy of CT for staging and evaluation of suspicious relapse in CMM are, respectively, 73.7%, 80.0%, 82.4%, 70.6% and 76.5%. Comparatively to the CT results, PET/CT allowed a change in therapeutic approach in 23% of studies. **Conclusion** – PET/CT is a useful tool in evaluating CMM, characterized by high diagnostic accuracy in staging and in the evaluation of suspected recurrence of MMC compared to CT only.

Keywords: positron emission tomography / computed tomography, ^{18}F -fluor-fluorodeoxyglucose, cutaneous malignant melanoma, follow-up.

Introdução

O melanoma maligno cutâneo (MMC) é considerado uma das mais letais neoplasias e tem a sua origem nos melanócitos da pele, mucosas e células pigmentadas do globo ocular¹⁻³. Esta patologia caracteriza-se pelo seu enorme potencial para disseminar para qualquer parte do corpo através de três vias possíveis: cutânea, dando origem a lesões satélites; linfática, promovendo o aparecimento de metástases em trânsito e ganglionares regionais e, por fim, sistêmica em que ocorre a afetação à distância de tecidos viscerais e não viscerais²⁻⁶.

O estadiamento do MMC é fundamental para ajudar a orientar na terapêutica a seguir². No serviço de medicina nuclear do Complexo Hospitalar Universitário em Badajoz, o estadiamento do MMC é feito tendo por base as *guidelines* do *American Joint Committee on Cancer* (AJCC). Este sistema baseia-se na avaliação do tumor primário e na presença ou ausência de afectação linfática regional ou distante, classificando o tumor em quatro estadios principais distintos⁷. O estadio I divide-se em estadio IA e IB, sendo que o estadio IA envolve lesões iniciais que apresentem uma espessura $\leq 1\text{mm}$, sem ulceração do epitélio sobrejacente ou invasão da derme reticular ou da gordura subcutânea. O estadio IB inclui lesões iniciais ulceradas ou com invasão nos níveis IV e V de Clark que apresentem uma espessura $\leq 1\text{mm}$ ou, ainda, lesões $\geq 1\text{mm}$ e $\leq 2\text{mm}$ de espessura sem ulceração ou invasão nos níveis IV e V de Clark. O estadio II inclui três subestadios: IIA, IIB e IIC. No estadio IIA estão incluídas lesões ulceradas com espessura $> 1\text{mm}$ e $\leq 2\text{mm}$ ou lesões $> 2\text{mm}$ e $\leq 4\text{mm}$ de espessura sem evidência de

ulceração. O estadio IIB compreende lesões $> 2\text{mm}$ e $\leq 4\text{mm}$ de espessura ou lesões $> 4\text{mm}$ de espessura com ou sem ulceração epitelial (respetivamente). Por último, o estadio IIC é constituído por tumores ulcerados com espessura $> 4\text{mm}$. Todos os pacientes que apresentem envolvimento dos nódulos linfáticos regionais ou de metástases em trânsito ou satélites estão contidos no estadio III, enquanto o estadio IV é caracterizado pela disseminação à distância⁷⁻⁸.

No seguimento de pacientes com MMC recorre-se, para além dos exames clínicos e da análise de marcadores tumorais, a métodos imagiológicos como a radiografia, a tomografia computadorizada (CT, do acrónimo inglês *Computed Tomography*), a imagem por ressonância magnética (MRI, do acrónimo inglês *Magnetic Resonance Imaging*), a ultrassonografia, a cintigrafia óssea e a tomografia por emissão de positrões / tomografia computadorizada (PET/CT, do acrónimo inglês *Positron Emission Tomography / Computed Tomography*)^{2-3,5,7,9-12}.

A PET/CT é uma técnica imagiológica minimamente invasiva que permite avaliar tanto as características metabólicas como anatómicas do tumor primário e a sua extensão. A ^{18}F -fluor-fluorodeoxiglucose (^{18}F -FDG) é um radiofármaco usado em PET que se fixa nos tecidos que apresentam um elevado metabolismo da glucose, como é o caso dos tecidos tumorais, sendo que o seu uso é considerado apropriado para o estadiamento de MMC e para a avaliação de suspeita de recidiva. Adicionalmente, os dados da CT também são utilizados para criar mapas de atenuação dos dados de emissão da PET que melhoram a qualidade das imagens obtidas e, conseqüentemente, a acuidade diagnóstica ao per-

mitir localizar de forma mais precisa as lesões com elevada captação de ^{18}F -FDG^{2,6,9-11,13-15}.

Assim, com o presente estudo pretende-se avaliar a utilidade da PET/CT relativamente à análise da extensão e à suspeita de recidiva do MMC, comparando os achados imagiológicos com os descritos em estudos CT realizados a parte da população estudada.

Metodologia

Amostra

Foi realizado um estudo retrospectivo na unidade de medicina nuclear do Complexo Hospitalar Universitário em Badajoz a exames PET/CT realizados por indicação clínica para estadiamento e para avaliação de suspeita de recidiva de MMC, entre os anos 2006 a 2011. Foram selecionados 62 estudos PET/CT, 23 dos quais indicados para estadiamento, enquanto 39 estavam indicados por suspeita de recidiva tumoral. Excluiu-se um estudo cujo resultado era duvidoso (nódulo pulmonar) e não foi possível efetuar o seu diagnóstico.

As informações incluídas no presente estudo foram recolhidas através dos relatórios médicos relativos aos estudos imagiológicos realizados (CT e PET/CT), mediante recurso ao Sistema de Armazenamento e Comunicação de Imagens (PACS, do acrónimo inglês Picture Archiving and Communication System), bem como aos estudos anatomopatológicos realizados a cada paciente. Relativamente aos dados anatomopatológicos foram incluídas no estudo as variáveis: tipo histológico, localização primária do tumor primário, índice de espessura de Breslow e nível de Clark. Relativamente aos estudos PET/CT foram recolhidos dados sobre a localização dos achados imagiológicos e os valores *standard uptake value* (SUV). Todos os casos em que não foi possível confirmar os resultados dos estudos PET/CT foram excluídos da análise estatística. Visto que os estudos CT dedicados foram realizados em diferentes serviços de radiologia da região da Extremadura, apenas foi possível aceder aos resultados através da sua história clínica (recurso ao PACS), sendo que não foi possível ter acesso às condições de aquisição destes estudos nem aos critérios de avaliação.

A confirmação dos resultados dos estudos PET/CT e CT foi fundamentada num seguimento mínimo de pelo menos seis meses, baseando-se nos dados clínicos, estudos radiológicos complementares e, em alguns casos, na biópsia de lesões suspeitas de malignidade.

Importa ainda referir que foram mantidas as mesmas características de aquisição e processamento em todos os estudos PET/CT, de acordo com o protocolo adoptado pelo serviço de medicina nuclear.

Protocolo de aquisição e processamento

Para a realização do estudo, cada paciente foi submetido a um jejum (6 horas) e aumentou a hidratação, antes da chegada ao serviço de medicina nuclear. Todos os pacientes que realizaram estes estudos apresentavam valores de

glicemia $\leq 130\text{mg/dl}$ e foi-lhes administrado um relaxante muscular. Todos estes pacientes permaneceram 20 minutos em repouso; após este tempo, procedeu-se à administração de uma atividade de $3,7\text{ MBq/kg}$ de ^{18}F -FDG (atividade média por paciente foi $303,4 \pm 40,7\text{ MBq}$). Na continuação do repouso e aos 20 minutos pós-administração do radiotraçador foi administrado um diurético. Previamente à realização das imagens, aos 45-60 minutos após a administração da ^{18}F -FDG, foi requerido aos pacientes o esvaziamento vesical.

Para a aquisição das imagens utilizou-se um tomógrafo *General Electric (GE) Discovery ST4*, equipado com CT diagnóstico e cuja resolução espacial da PET assume valores entre 4-8mm. Realizou-se a imagem CT seguida da imagem PET. Cada paciente foi posicionado em decúbito dorsal com os braços ao longo do corpo e foi efetuada a aquisição de uma imagem de corpo inteiro.

A aquisição da CT nos pacientes da amostra caracteriza-se por uma voltagem de 120 kV, uma corrente de 80 mA, uma espessura de corte de 3,75mm, uma velocidade de 15,00mm/rotação, um pitch 1,5:1 e uma matriz de 128x128 pixels.

Relativamente aos parâmetros de aquisição das imagens PET incluídas no estudo foi efectuada uma aquisição em modo 3D, com 2-3 minutos/bed, sendo utilizado um método de reconstrução de imagem iterativo – *Ordered Subset Expectation Maximization* – com uma matriz de 128x128 pixels.

Através do *software Volumetrix for PET/CT*, disponível na estação de processamento *Xeleris Functional Imaging Workstation* da *GE Healthcare*, as imagens obtidas foram analisadas em corte transaxial, coronal e sagital. Relativamente à interpretação das imagens PET recorreu-se ainda a um método semi-quantitativo que permite medir a captação de glucose através da determinação do SUV máximo que, no caso de suspeita de malignidade, assume valores superiores a $2,5\text{g/ml}$ ¹⁶. Foram ainda consideradas captações que, apesar de não assumirem valores de SUV $> 2,5\text{g/ml}$, apresentavam uma atividade metabólica claramente superior ao valor assumido pelo tecido adjacente à lesão¹⁴.

Os estudos PET/CT foram avaliados por cinco especialistas em medicina nuclear.

Análise estatística

Foi criada uma base de dados com os dados recolhidos através do *software* Excel e foi efetuada uma análise estatística descritiva, em que se procedeu à caracterização anatomopatológica do tumor primário, bem como à caracterização da localização das lesões imagiológicas nos estudos PET/CT e CT.

Após a avaliação dos resultados dos estudos PET/CT e CT e da sua classificação como verdadeiros positivos (VP), verdadeiros negativos (VN), falsos positivos (FP) e falsos negativos (FN), determinaram-se os parâmetros de sensibilidade, especificidade, valor preditivo positivo (VPP) e negativo (VPN) e exatidão para a PET/CT e para a CT, procedendo à comparação dos mesmos.

Resultados

Os 62 estudos de PET/CT foram realizados a 25 mulheres e a 25 homens, perfazendo um total de 50 pacientes. Os 50 pacientes que incluíram a amostra deste estudo apresentavam idades compreendidas entre os 13-82 anos.

Dos 50 pacientes, 10 foram submetidos a dois estudos PET/CT, sendo que apenas um paciente realizou três estudos PET/CT (cl clinicamente indicados para avaliação de suspeita de recidiva tumoral). Relativamente aos 10 pacientes que realizaram dois estudos, em seis pacientes verificou-se que o estudo inicial solicitava o estadiamento do MMC, enquanto o segundo estudo estava indicado para a avaliação de suspeita de recidiva tumoral. Os restantes quatro pacientes realizaram dois estudos exclusivamente para avaliar a suspeita de recidiva tumoral.

Tabela 1: Caracterização anatomopatológica do tumor primário

Tipo Histológico	
Nodular	21
Extensão superficial	18
Lêntigo maligno	6
Acrolentiginoso	3
Dermoplásico	2
Nível de Clark	
II	7
III	14
IV	22
V	7
Localização	
Cabeça	15
Pescoço	3
Membro inferior	13
Membro superior	5
Costas	6
Tórax	2
Abdómen	4
Esófago	1
Origem desconhecida	1

A Tabela 1 refere-se às características anatomopatológicas do tumor primário dos 50 pacientes diagnosticados com MMC quanto ao tipo histológico, ao nível de Clark, ao índice de espessura de Breslow e, ainda, à localização do tumor primário. Relativamente ao tipo histológico do tumor primário, os tipos nodular e de extensão superficial foram os que se verificaram com uma maior frequência na amostra selecionada, correspondendo a 21 e a 18 pacientes, respetivamente. Os níveis de Clark, maioritariamente registados,

foram o III (em 14 pacientes) e o IV (em 22 pacientes) e o índice de espessura de Breslow, analisado nos pacientes incluídos no estudo, assumiu valores entre 0,32 e 18,00mm. Quanto à localização do tumor primário constatou-se que os locais mais frequentes em que o MMC teve a sua origem foram a cabeça e o membro inferior, correspondendo a 15 e a 13 pacientes, respetivamente.

Dos 62 estudos PET/CT incluídos no estudo excluiu-se um estudo cujo resultado era duvidoso (nódulo pulmonar) e não foi possível efetuar o seu diagnóstico. Do número total de estudos analisados, em 29 obtiveram-se resultados negativos para presença de lesão tumoral, enquanto em 32 os resultados foram positivos (*cf.* Figura 1). Relativamente aos achados imagiológicos mediante a técnica de PET/CT foram maioritariamente detetados 22 e seis achados positivos para envolvimento ganglionar e para recidivas locais na pele, respetivamente (*cf.* Tabela 2). Dos estudos PET/CT analisados, 31 foram considerados VP, 28 VN, um FP e um FN. Na Figura 2 está representado um resultado VP. O resultado FP correspondia a uma lesão subcutânea na perna esquerda e o resultado FN deveu-se a um hipernefroma. A sensibilidade, especificidade, o VPP, o VPN e a exatidão da PET/CT para o estadiamento e avaliação de suspeita de recidiva no MMC foram, respetivamente, 96,9%, 96,6%, 96,9%, 96,6% e 96,7%.

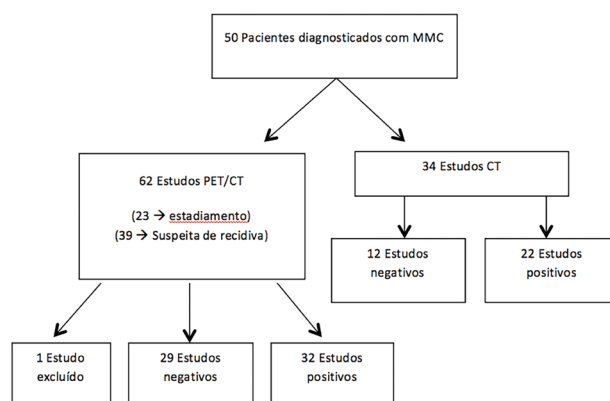


Figura 1: Esquema do estudo.

Tabela 2: Achados imagiológicos dos estudos PET/CT

Envolvimento ganglionar	22
Recidivas locais na pele	6
Tecido celular subcutâneo	4
Osso	2
Pulmão	1
Peritoneu	1
Fígado	1
Suprarrenal	1
Tiróide	2

Relativamente aos estudos CT foram analisados 34 estudos, os quais foram submetidos num intervalo inferior a três meses a um estudo PET/CT de forma a efetuar a comparação dos resultados pelas duas técnicas imagiológicas

(cf. Figura 1). As localizações patológicas nos estudos CT da amostra foram maioritariamente verificadas a nível ganglionar (16 achados) e pulmonar (quatro achados) (cf. Tabela 3).

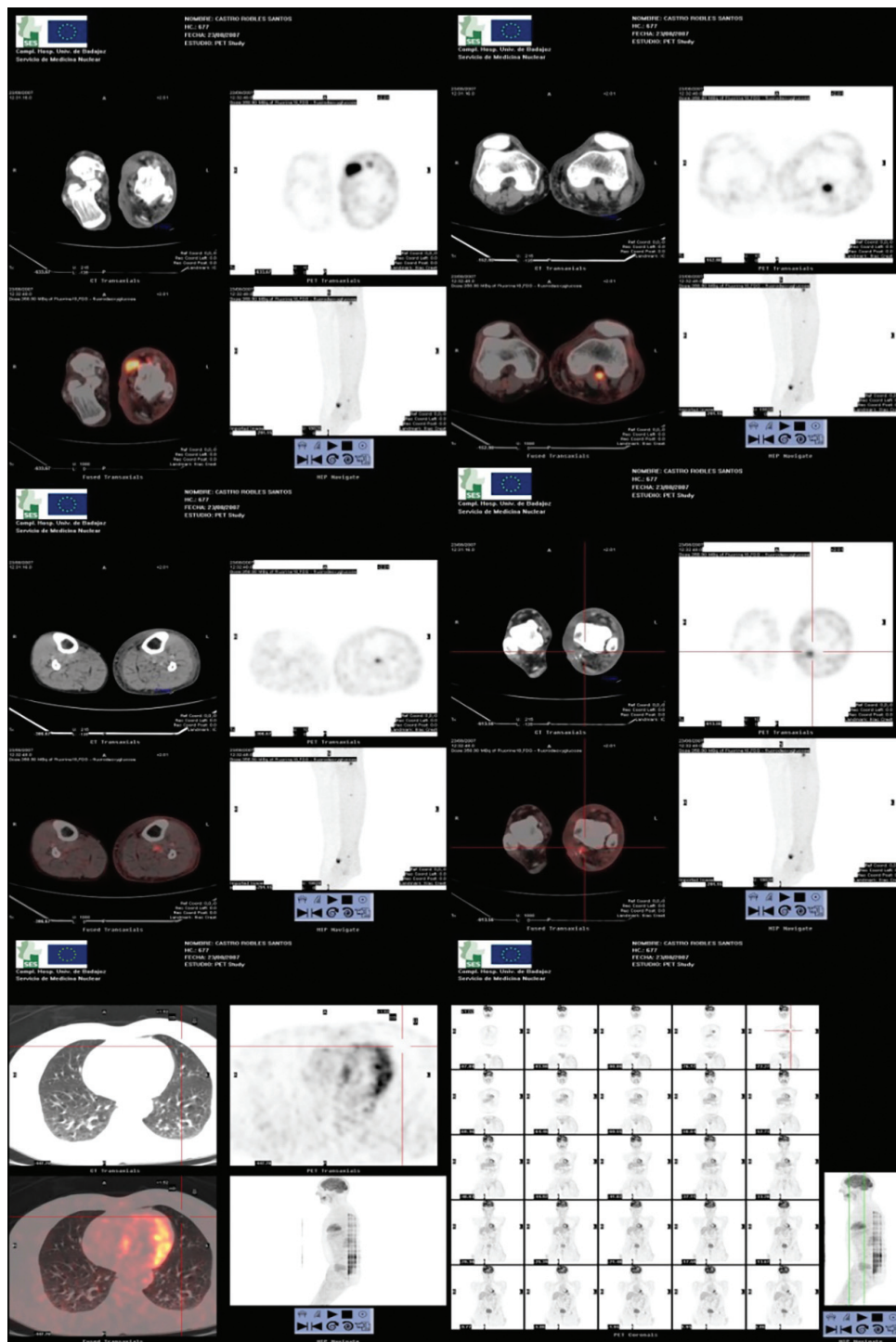


Figura 2: Caso exemplo de resultado VP mediante PET/CT – Paciente do sexo masculino de 53 anos com melanoma no tornozelo esquerdo, tratado mediante ressecção cirúrgica. Imagens compatíveis com recidiva tumoral na face interna do tornozelo esquerdo com metástases linfáticas regionais no pé, na perna e no espaço poplíteo.

Segundo os resultados da CT, em 22 estudos verificaram-se 26 localizações patológicas contra 32 estudos com 40 localizações patológicas detetadas por PET/CT. Comparativamente aos resultados CT, a PET/CT permitiu uma mudança na atitude terapêutica em 23% dos estudos. Dos resultados da CT considerados na análise estatística, 14 corresponderam a VP, 12 a VN, três a FP e cinco a FN. A sensibilidade, especificidade, o VPP e o VPN e a exatidão da CT para o estadiamento e avaliação de suspeita de recidiva no MMC foram, respectivamente, 73,7%, 80,0%, 82,4%, 70,6% e 76,5%.

Tabela 3: Achados imagiológicos dos estudos CT

Envolvimento ganglionar	16
Recidivas locais na pele	3
Tecido celular subcutâneo	1
Pulmão	4
Suprarrenal	1
Tiróide	1

Discussão

A disseminação do MMC pode ocorrer localmente, regionalmente e ainda pode metastizar à distância para qualquer zona corporal, sendo que as três vias propícias para a disseminação são a cutânea, a linfática e a sistêmica²⁻⁶.

A PET/CT com ¹⁸F-FDG é uma técnica imagiológica minimamente invasiva que permite avaliar tanto as características metabólicas como anatómicas do MMC e a sua extensão, uma vez que a ¹⁸F-FDG é um radiotraçador que se acumula nos tecidos tumorais com elevado consumo de glucose e os dados da CT possibilitam a criação de mapas de atenuação dos dados de emissão da PET representativos da real distribuição radioativa do radiotraçador, considerando-se essenciais para a quantificação da captação da ¹⁸F-FDG. Acoplada à correção de atenuação, a CT permite ainda a co-localização dos achados imagiológicos da PET através do co-registo das imagens anatómica e funcional, o que permite localizar de forma mais precisa as lesões com elevada captação de ¹⁸F-FDG, melhorando a qualidade das imagens obtidas e considerando-se apropriada a sua utilização para o estadiamento e para a avaliação de suspeita de recidiva de MMC^{2-6,9-11,13-15}.

No estudo foram incluídas algumas características anatomopatológicas do tumor primário à semelhança de outros estudos publicados sobre a mesma temática^{2-3,6,9-10,16-17}, como o tipo histológico, o nível de Clark, o índice de espessura de Breslow e sua localização, uma vez que se tratam de fatores prognósticos que conduzem a uma melhor abordagem relativamente ao estadiamento e avaliação de recidiva tumoral no MMC^{1,3,16}. O MMC pode ser classificado quanto ao tipo histológico, distinguindo-se quatro tipos

dominantes: nodular, extensão superficial, lêntigo maligno e acrolentiginoso^{1,18-19}. No presente estudo, os tipos nodular e de extensão superficial foram os dois tipos que se verificaram com uma maior frequência, o que está em concordância com a bibliografia existente^{1,18-19}. Os níveis de Clark, que determinam o nível de invasão tumoral melanocítica⁸, verificados maioritariamente no estudo foram o III e IV, o que vai de encontro à bibliografia existente, sendo que estes níveis estão associados a MMC de alto risco que são passíveis de serem avaliados por PET/CT^{1,6,9,19}. O índice de espessura de Breslow, correspondente à espessura tumoral máxima determinada pela distância entre a parte superior da camada granulosa e a célula tumoral localizada mais profundamente⁸, pode-se dispor em quatro intervalos distintos: $\leq 0,75\text{mm}$; $0,76-1,50\text{mm}$; $1,51-4\text{mm}$ e $> 4\text{mm}$ ^{1,3,9,18-19}, sendo que no estudo estes valores variaram de 0,32 a 18,00mm. Segundo estudos publicados, o tumor primário pode surgir originalmente na região da cabeça e pescoço, nos membros superiores e inferiores, nas costas, na região torácica, no abdómen e pélvis, na região ocular e pode até mesmo ser de origem desconhecida^{10,17-19}. Relativamente à localização do tumor primário, constatou-se que os locais mais frequentes em que o MMC teve a sua origem neste estudo foram a cabeça e o membro inferior, o que está em concordância com a bibliografia existente¹⁰.

No estadiamento inicial do melanoma, nomeadamente no estadio I e II do AJCC, a PET/CT não tem demonstrado grande utilidade diagnóstica na deteção de micrometástases devido à diminuída resolução espacial do sistema, que assume valores entre os 4-6mm^{3,6,17,20-22}. Em casos de disseminação à distância, a PET/CT assume um papel importante no estadiamento e na avaliação de recidiva em MMC de alto risco (estádios III e IV do AJCC), permitindo detetar metástases viscerais e não viscerais a nível locorregional e à distância^{2-3,6,10,20-21}. Relativamente aos resultados imagiológicos do presente estudo, mediante a técnica de PET/CT, os locais mais afetados patologicamente devido ao MMC primário foram os gânglios e a pele, sendo que também se verificaram achados positivos no tecido celular subcutâneo, no sistema ósseo, no pulmão, na região abdominal e ainda foi possível detetar achados casuais, correspondentes a focos hipermetabólicos, na tiróide. Segundo Belhocine et al., os locais mais afectados pela metastização do MMC através da via linfática e hematogénea são a pele, o pulmão, os nódulos linfáticos e os tecidos subcutâneos³. Em estudos publicados, a PET/CT apresentou excelentes resultados no estadiamento e na avaliação de recidiva do MMC, em que os valores de sensibilidade, especificidade, exatidão, VPP e VPN oscilaram entre 65-98%, 94-99%, 82-98%, 93-96% e 87-99%, respetivamente^{7-8,12,20-22}. Os valores de sensibilidade, especificidade, o VPP, o VPN e exatidão determinados no presente estudo estão em concordância com a bibliografia existente^{3,7,12,20-22}. Comparativamente à CT, foi possível constatar que a PET/CT é uma técnica imagiológica anatomofuncional que permite uma melhor avaliação de pacientes com

MMC em caso de disseminação à distância, uma vez que os valores de sensibilidade, especificidade e exatidão obtidos são inferiores aos que foram calculados para a PET/CT. Esta evidência está suportada por outras publicações em que se obtiveram valores de sensibilidade, especificidade e exatidão para a CT isolada de 61%, 97% e 78,8-84%, respetivamente^{3,7,12,21-22}. Foi ainda possível verificar que, face aos resultados da CT, a PET/CT permitiu uma mudança na atitude terapêutica em 23% dos estudos, à semelhança do estudo de Fuster *et al*¹⁰, em que se verificou uma mesma mudança na ordem dos 36%.

Relativamente às limitações da PET/CT, pode referir-se a menor sensibilidade para detetar metástases cerebrais devido ao elevado metabolismo cerebral basal da glucose e para caracterizar metabolicamente lesões subcentimétricas nos pulmões, pelo que nestes casos se devem efetuar estudos imagiológicos complementares, como a MRI e a CT^{3,10}.

Considerações finais

De acordo com os resultados obtidos e com aqueles já existentes na literatura, a PET/CT é uma técnica imagiológica anatomofuncional que permite uma melhor localização e caracterização de lesões ao acoplar a informação metabólica da PET com a informação anatómica da CT. Com base nos valores de sensibilidade, especificidade, exatidão, VPP e VPN obtidos para a PET/CT, pode-se afirmar que se trata de uma técnica de imagem útil na avaliação do MMC, relativamente à análise da extensão e em casos de suspeita de recidiva. Comparativamente à CT isoladamente, a PET/CT caracteriza-se por uma maior acuidade diagnóstica no estadiamento e na avaliação de suspeita de recidiva do MMC.

Agradecimentos

Os autores agradecem toda a disponibilidade por parte dos profissionais do serviço de medicina nuclear do Complexo Hospitalar Universitário de Badajoz e da Área Científica da Medicina Nuclear da ESTeSL.

Referências bibliográficas

- Meiriño R, Martínez E, Marcos M, Villafranca E, Domínguez MA, Illarramendi JJ, et al. Factores pronósticos en el melanoma maligno cutáneo [Prognostic factors in cutaneous malignant melanoma]. *Anales Sis San Navarra*. 2001;24 Suppl 1:167-72. Spanish
- Krug B, Crott R, Lonnew M, Baurain JF, Pirson AS, Vander Borght T. Role of PET in the initial staging of cutaneous malignant melanoma: systematic review. *Radiology*. 2008;249(3):836-44.
- Belhocine TZ, Scott AM, Even-Sapir E, Urbain JL, Essner R. Role of nuclear medicine in the management of cutaneous malignant melanoma. *J Nucl Med*. 2006;47(6):957-67.
- Pinilla I, Rodríguez-Vigil B, Gómez-León N. Integrated ¹⁸F-FDG PET/CT: utility and applications in clinical oncology. *Clin Med Oncol*. 2008;2:181-98.
- Gritters LS, Francis IR, Zasadny KR, Wahl RL. Initial assessment of positron emission tomography using 2-fluorine-18-fluoro-2-deoxy-D-glucose in the imaging of malignant melanoma. *J Nucl Med*. 1993;34(9):1420-7.
- Nicol I, Chuto G, Gaudy-Marqueste C, Brenot-Rossi I, Grob JJ, Richard MA. Place de la TEP-TDM au FDG dans le mélanome cutané [Role of FDG PET-CT in cutaneous melanoma]. *Bull Cancer*. 2008;95(11):1089-101. French
- Mohr P, Eggermont AM, Hauschild A, Buzaid A. Staging of cutaneous melanoma. *Ann Oncol*. 2009;20 Suppl 6:vi14-21.
- Mervic L. Prognostic factors in patients with localized primary cutaneous melanoma. *Acta Dermatovenerol Alp Pannonica Adriat*. 2012;21(2):27-31.
- Strobel K, Dummer R, Husarik DB, Pérez Lago M, Hany TF, Steinert HC. High-risk melanoma: accuracy of FDG PET/CT with added CT morphologic information for detection of metastases. *Radiology*. 2007;244(2):566-74.
- Fuster D, Chiang S, Johnson G, Schuchter LM, Zhuang H, Alavi A. Is ¹⁸F-FDG PET more accurate than standard diagnostic procedures in the detection of suspected recurrent melanoma? *J Nucl Med*. 2004;45(8):1323-7.
- Crippa F, Leutner M, Belli F, Gallino F, Greco M, Pilotti S, et al. Which kinds of lymph node metastases can FDG PET detect? A clinical study in melanoma. *J Nucl Med*. 2000;41(9):1491-4.
- Xing Y, Cromwell KD, Cormier JN. Review of diagnostic imaging modalities for the surveillance of melanoma patients. *Dermatol Res Pract*. 2012;2012:941921.
- Mirk P, Treglia G, Salsano M, Basile P, Giordano A, Bonomo L. Comparison between F-Fluorodeoxyglucose positron emission tomography and sentinel lymph node biopsy for regional lymph nodal staging in patients with melanoma: a review of the literature. *Radiol Res Pract*. 2011;2011:912504.
- Boellaard R, O'Doherty MJ, Weber WA, Mottaghy FM, Lonsdale MN, Stroobants SG, et al. FDG PET and PET/CT: EANM procedure guidelines for tumour PET imaging, version 1.0. *Eur J Nucl Med Mol Imaging*. 2010;37(1):181-200.
- Heathcote A, Wareing A, Meadows A. CT instrumentation and principles of CT protocol optimization. In Hogg P, Testanera G, editors. *Principles and practice of PET/CT – Part 1: a technologist's guide*. European Association of Nuclear Medicine; 2010. p. 54-68. ISBN 9783902785008
- Wagner JD, Schauwecker D, Davidson D, Logan T, Coleman JJ 3rd, Hutchins G, et al. Inefficacy of F-18 fluorodeoxy-D-glucose-positron emission tomography scans for initial evaluation in early-stage cutaneous melanoma. *Cancer*. 2005;104(3):570-9.
- Yancovitz M, Finelt N, Warycha MA, Christos PJ, Mazumdar M, Shapiro RL, et al. Role of radiologic imaging at the time of initial diagnosis of stage T1b-T3b melanoma. *Cancer*. 2007;110(5):1107-14.

18. Pinheiro AMC, Friedman H, Cabral ALSV, Rodrigues, HA. Melanoma cutâneo: características clínicas, epidemiológicas e histopatológicas no Hospital Universitário de Brasília entre janeiro de 1994 e abril de 1999 [Cutaneous melanoma: clinical, epidemiological and histopathological characteristics at the University Hospital of Brasília between January 1994 and April 1999]. *An Bras Dermatol*. 2003;78(2):179-86. Portuguese
19. Gon AS, Minelli L, Guembarovski AL. Melanoma cutâneo primário em Londrina [Primary cutaneous melanoma in Londrina]. *An Bras Dermatol*. 2001;76(4):413-26. Portuguese
20. Bower J. Utilization of PET/CT in melanoma. In ISRRT World Congress and CAMRT Annual General Conference, Toronto (Canada), June 7-10, 2012.
21. Reinhardt MJ, Joe AY, Jaeger U, Huber A, Matthies A, Bucerius J, et al. Diagnostic performance of whole body dual modality 18F-FDG PET/CT imaging for N- and M-staging of malignant melanoma: experience with 250 consecutive patients. *J Clin Oncol*. 2006;24(7):1178-87.
22. Mottaghy FM, Sunderkötter C, Schubert R, Wohlfart P, Blumstein NM, Neumaier B, et al. Direct comparison of [18F]FDG PET/CT with PET alone and with side-by-side PET and CT in patients with malignant melanoma. *Eur J Nucl Med Mol Imaging*. 2007;34(9):1355-64.

Artigo recebido em 09.09.2014 e aprovado em 08.04.2015