

# EEG II

## 6. Síndromes Epiléticos Pediátricos: Epilepsias Familiares

Docentes: Joana Pires



## Conteúdos Programáticos

- Padrões de EEG Pediátrico anormal
- Síndromes Epiléticos Pediátricos
- Epilepsias Familiares
  - Epilepsia Benigna Familiar Infantil
  - Epilepsia Noturna Autossómica Dominante do lobo Frontal
  - Epilepsia Autossómica Dominante com características auditivas
  - Epilepsia Familiar do Lobo Temporal Lateral
  - Epilepsia Familiar do Lobo Temporal Mesial



## Padrões de EEG Pediátrico Anormal

- Atividade de base anormal
- Atividade Lenta
  - Atividade Lenta Delta Polimórfico
  - Atividade Lenta generalizada
  - Atividade Lenta Rítmica Intermitente (IRDA)
- Alterações de amplitude
- Alterações de simetria



## Padrões de EEG Pediátrico Anormal

- Outros padrões de alterações de atividade de base
  - Coma Teta, Alfa, Beta e Fusiforme
  - Ondas Trifásicas
  - Padrão de surto-supressão
  - Silêncio eletrocerebral, padrão isoelétrico
- Atividade Epilética



## Padrões de EEG Pediátrico Anormal

**Atividade de base anormal – Lentificação da atividade de base**

• A lentificação da atividade dominante posterior ou lentificação difusa da atividade de base ocorre frequentemente como **uma resposta não específica** numa variedade de condições clínicas:

- Lesões cranioencefálicas
- Infecções SNC
- Alterações metabólicas / tóxicas



## Padrões de EEG Pediátrico Anormal

### **Atividade Lenta - Atividade Delta Polimórfico**

- É gerada como um resultado de lesões da substância branca subcortical e / ou estruturas nucleares subcorticais.
- Estas ondas são polimórficas, com amplitudes máximas de 500mV e uma frequência dominante de 1 a 2 Hz misturada com atividades com 3- a 4-Hz



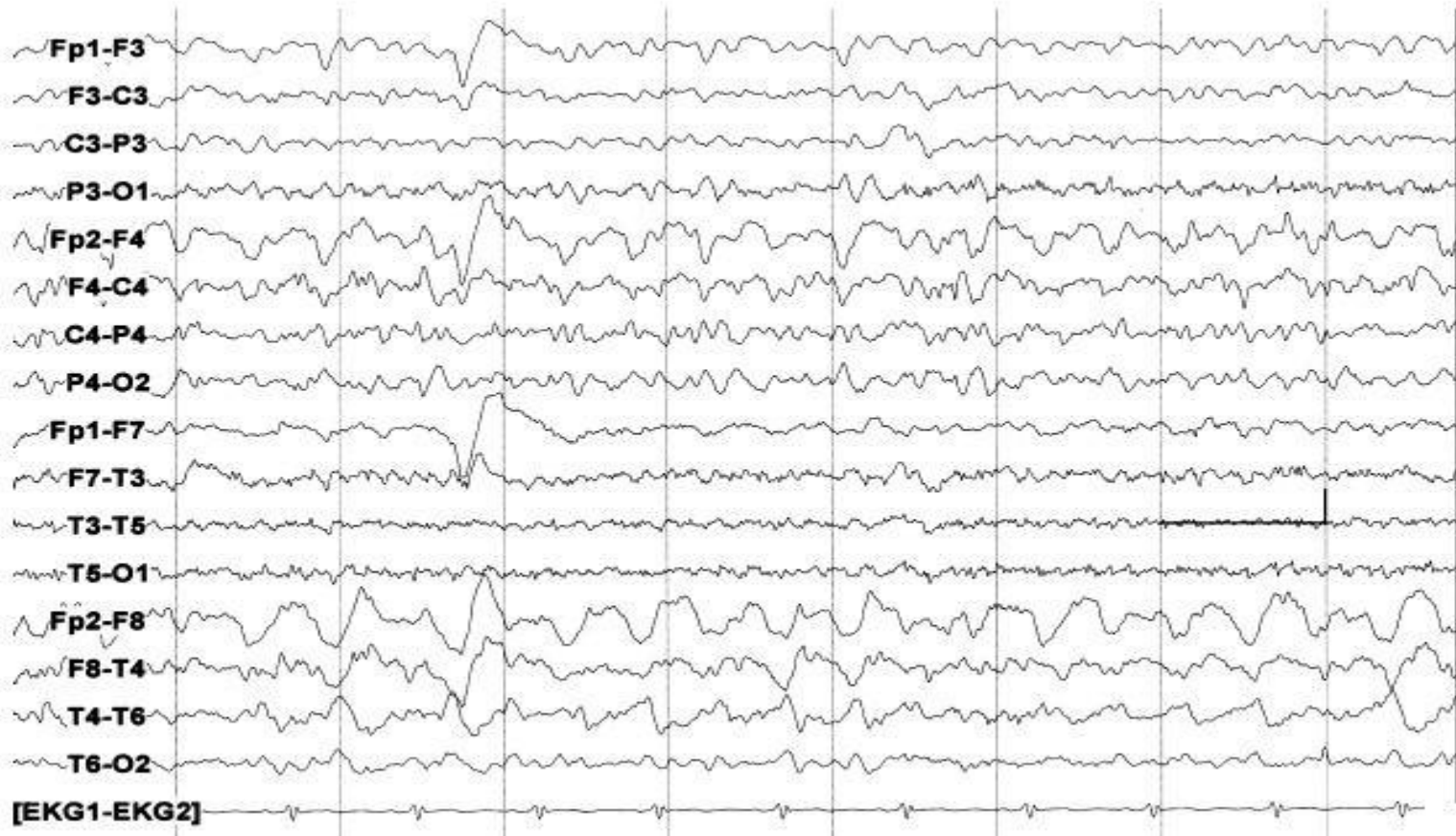# Padrões de EEG Pediátrico Anormal

## Atividade Lenta - Atividade Delta Polimórfico

- Condições Clínicas:
  - Encefalopatias da substância branca
  - Crises epiléticas
  - Enxaquecas
  - Lesões hipóxico-isquémicas
  - Distúrbios tóxico-metabólicos
  - Doenças degenerativas e progressivas
  - Tumores talâmicos

# Padrões de EEG Pediátrico Anormal

## Atividade Lenta - Atividade Delta Polimórfico





# Padrões de EEG Pediátrico Anormal

## Atividade Lenta - Atividade Generalizada

- Verificada em pacientes com doenças que envolvem principalmente a substância branca de ambos os hemisférios, ou em ambas (substância cinzenta e branca).
- Condições clínicas:
  - Lesões hipóxico-isquémicas
  - Distúrbios tóxico-metabólicos
  - Doenças degenerativas e progressivas
  - Alterações espongiiformes da substância branca e tálamo
  - Tumores
  - Lesões do tronco cerebral superior



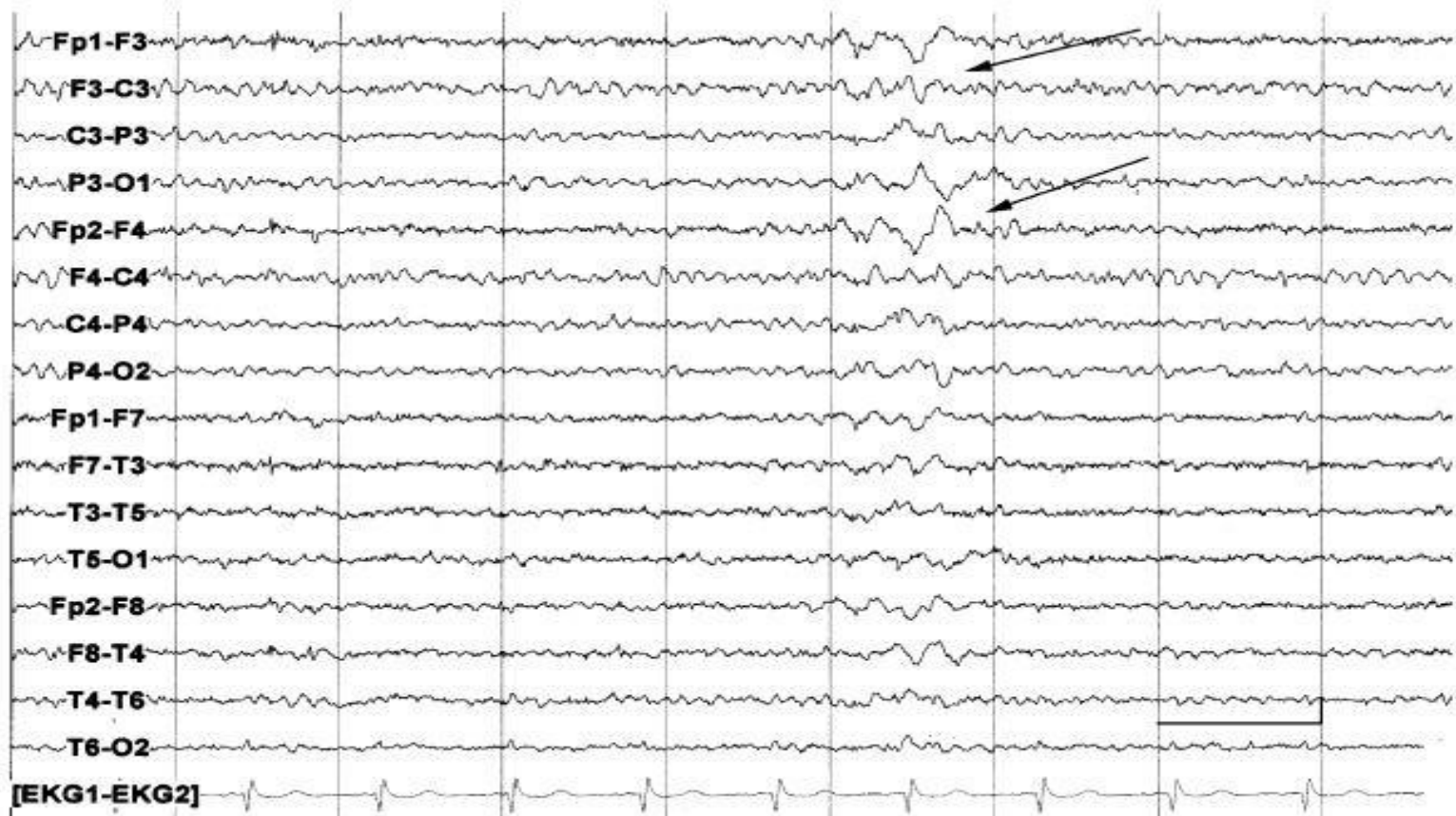
# Padrões de EEG Pediátrico Anormal

## Atividade Lenta - Atividade rítmica intermitente (IRDA)

- Consiste em ondas de atividade lenta rítmica registada nos EEGs de escalpe em áreas de cérebro distantes das patologias primárias.
- Estes ritmos são intermitentes e ocorrem em surtos com morfologia sinusoidal.
- Também conhecida por IRDA
  - Podem ser FIRDAS (frontais)
  - Ou OIRDAS (occipitais)
- Principal condição clínica:
  - FIRDAS - Tumores do SNC: p.ex: meduloblastomas, astrocitomas, ependimomas, e gliomas do tronco cerebral.
  - OIRDA - Epilepsias

# Padrões de EEG Pediátrico Anormal


## Atividade lenta rítmica intermitente (IRDA)





# Padrões de EEG Pediátrico Anormal

## Alterações de amplitude

- Existe uma relação inversa entre a amplitude e a frequência.
  - A frequência AB  com a maturação cerebral e a amplitude diminui com a idade.
- Ocasionalmente ocorrem EEGs de baixa voltagem.

Na ausência de qualquer outra anormalidade, este padrão pode representar uma variante do normal.



# Padrões de EEG Pediátrico Anormal

## Alterações de amplitude

- Sem reatividade AB e a amplitude do EEG  $< a 30 \mu V$   
- **pobre sinal prognóstico.**
- Assimetrias da amplitude focais ou lateralizadas são sempre anormais.
- Uma assimetria da frequência – diferença inter-hemisférica maior que 1 Hz - geralmente indica uma anomalia no lado mais lento.



# Padrões de EEG Pediátrico Anormal

## Alterações de simetria

- Em pacientes com alterações de simetria persistentes, **o lado com a atividade mais atenuada é geralmente mais afetado.**
- Uma assimetria pode ser:
  - de curta duração - ex: estados pós-ictais ou enxaqueca
  - de longa duração - ex: lesões corticais



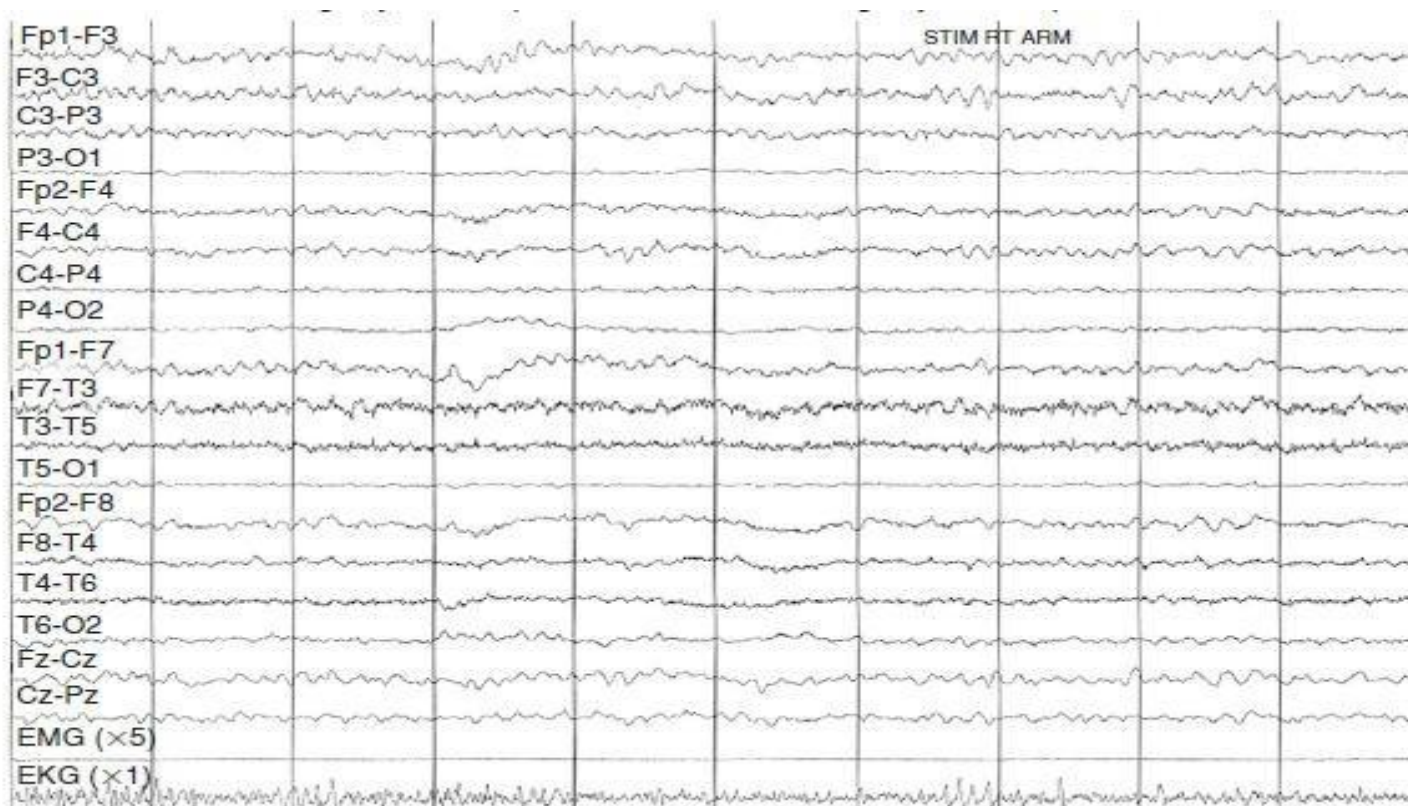
# Padrões de EEG Pediátrico Anormal

**Outros padrões de alterações da atividade de base:  
Teta, Alfa, Beta e Fusiforme coma**

- Padrões de coma:
  - alfa,
  - teta,
  - beta
  - fusos.

# Padrões de EEG Pediátrico Anormal

Outros padrões de alterações da atividade de base:  
Teta, Alfa e Beta coma





# Padrões de EEG Pediátrico Anormal

## Outros padrões de alterações da atividade de base:

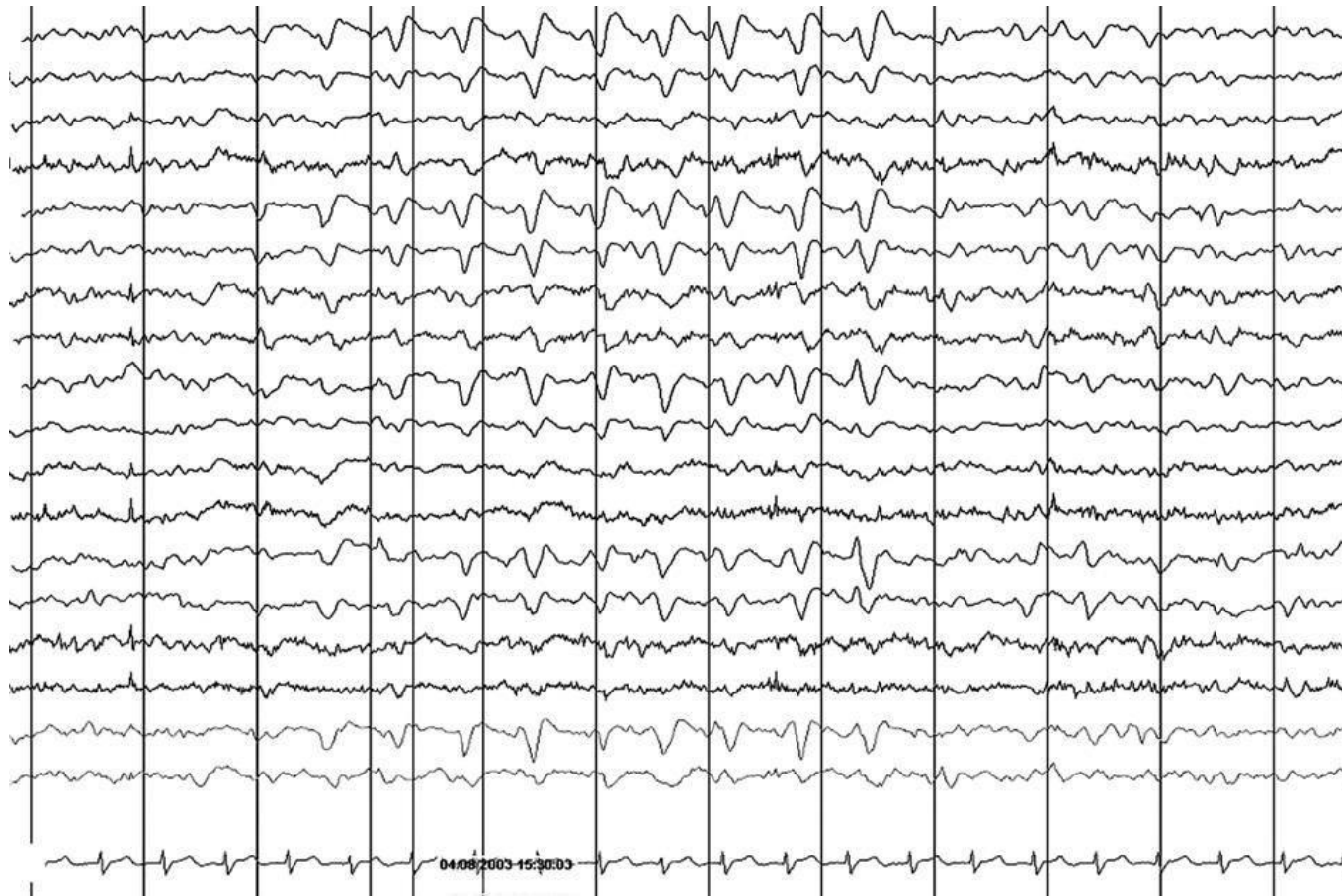### Ondas Trifásicas

- Ocorrem de forma intermitente ou ritmicamente.
  - São síncronas bilateralmente
  - Predomínio frontal
  
- Ocorrem geralmente com uma frequência de 1,5 a 3,0 Hz com um componente pequeno, pontiagudo e negativo seguido por um componente grande, positivo e pontiagudo e, em seguida, ondas lentas negativas.

# Padrões de EEG Pediátrico Anormal

Outros padrões de alterações da atividade de base

## Ondas Trifásicas





# Padrões de EEG Pediátrico Anormal

**Outros padrões de alterações da atividade de base**

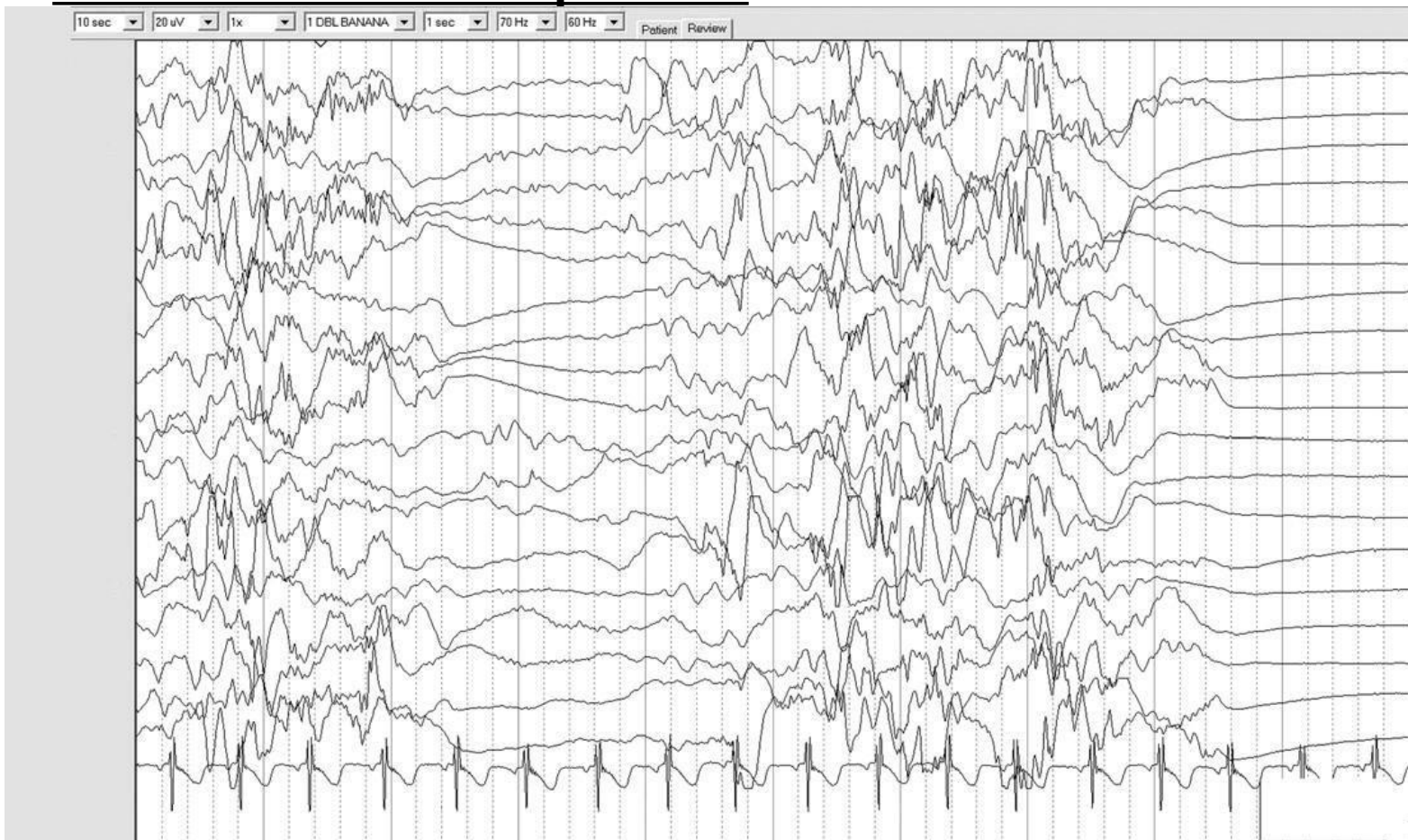
## **Padrão de surto-supressão**

- Surtos síncronos ou assíncronos - com duração de 0,5 a 10 segundos, com períodos de supressão generalizada da atividade de base - com uma duração de 2 a mais de 10 segundos.
- O registo é invariante e não reativo.

# Padrões de EEG Pediátrico Anormal

Outros padrões de alterações da atividade de base

Padrão de surto-supressão





# Padrões de EEG Pediátrico Anormal

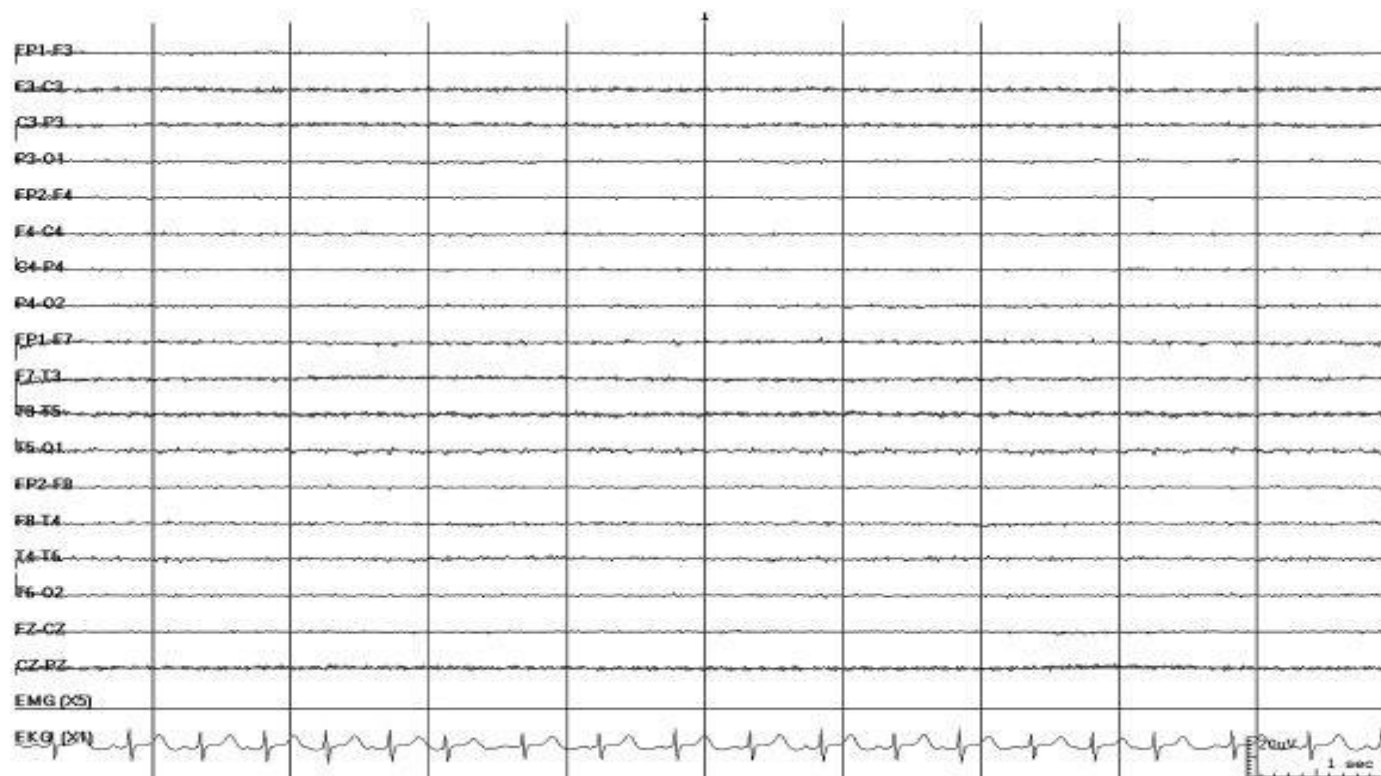
Outros padrões de alterações da atividade de base:

## Padrão isoeletrico

- Estes traçados podem servir de suporte para um diagnóstico de morte cerebral, mas somente depois de critérios clínicos estarem presentes.
- Pode ocorrer em pacientes com função do tronco cerebral residual após anóxia cerebral ou em condições que possam causar perda global reversível da função cerebral - intoxicação por drogas, hipotermia, hipotensão e alterações metabólicas ou endócrinas graves.

# Padrões de EEG Pediátrico Anormal

Outros padrões de alterações da atividade de base –  
Padrão isoeletrico





# Padrões de EEG Pediátrico Anormal

## Atividade Epiléptica

- Principais atividade epiléticas:
  - Pontas
  - Complexos ponta-onda
  - Ondas abruptas
  - Descargas epileptiformes
- Principal condição clínica
  - Epilepsias e Síndromes epiléticos



# Síndromes Epiléticas Pediátricas

- Características usadas para classificar Síndromes epiléticos
  - **Tipo de Crises**
    - **Início Focal:**
      - Sintoma Inicial
      - Com propagação TC
    - **Início Generalizado**
      - Ausências
      - Crises Tónicas
      - Crises Tónico-clónicas
      - Crises Atónicas
      - Crises Mioclónicas



# Síndromes Epiléticas Pediátricas

- Características usadas para classificar Síndromes epiléticas
  - **Conjunto de sinais e sintomas**
    - Idade de início das crises
    - Tipo de crises
    - Etiologia
    - Anatomia
    - Fatores precipitantes
    - Severidade: prognóstico, benigno ou maligno
    - EEG ictal e interictal
    - Duração da epilepsia
    - Sintomas clónicos associados
    - Cronicidade
    - Associação com ritmo circadiano



# Síndromes Epiléticos Pediátricos

- Síndromes Epiléticos Familiares
  - Idiopáticas
  - Sintomáticas
- Síndromes Epiléticos Genéticos Generalizados
- Síndromes Epiléticos Focais
- Síndromes Epiléticos com Encefalopatias



# Síndromes Epiléticas Pediátricas

- Síndromes Epiléticas Familiares
  - Idiopáticas
  - Sintomáticas
- Síndromes Epiléticas Genéticos Generalizados
- Síndromes Epiléticas Focais
- Síndromes Epiléticas com Encefalopatias



## Síndromes Epiléticos Familiares

- Síndromes epiléticos geralmente com atividade intercrítica normal.
- Possíveis causas de EEG interictais normais neste grupo de epilepsias:
  - Lesão epiletogénica profunda, que não permite a deteção com elétrodos de escalpe convencionais.



## Síndromes Epiléticos Familiares

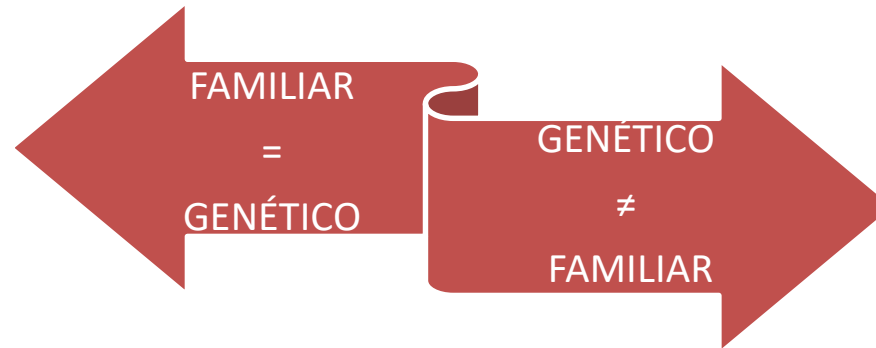
- Há Síndromes epiléticos familiares para cada época da vida pediátrica
  - Neonatal
  - Primeira Infância
  - Infância
  - e Adolescência
- **Estas epilepsias variam com:**
  - A idade de apresentação,
  - A região do cérebro envolvida
  - As manifestações clínicas.



# Síndromes Epiléticas Familiares

- **Diagnóstico:**
  - Combinação das características clínicas e história familiar, juntamente com os EEGs interictais principalmente normais, é suficiente para fazer um diagnóstico.
  - Para confirmação - teste genético.
- **Prognóstico:**
  - Em geral, é favorável, embora não sejam publicados casos de fenótipos graves.

## SÍNDROMES EPILÉTICAS FAMILIARES



**FAMILIAR**: a probabilidade de outros familiares terem a mesma patologia é maior do que a população em geral.

Exemplo: Paramiloidose – (se minha mãe tiver eu tenho 50% de probabilidade de ter).

Exemplo: Neurofibromatose (se um pai tiver é muito provável que o filho tenha).

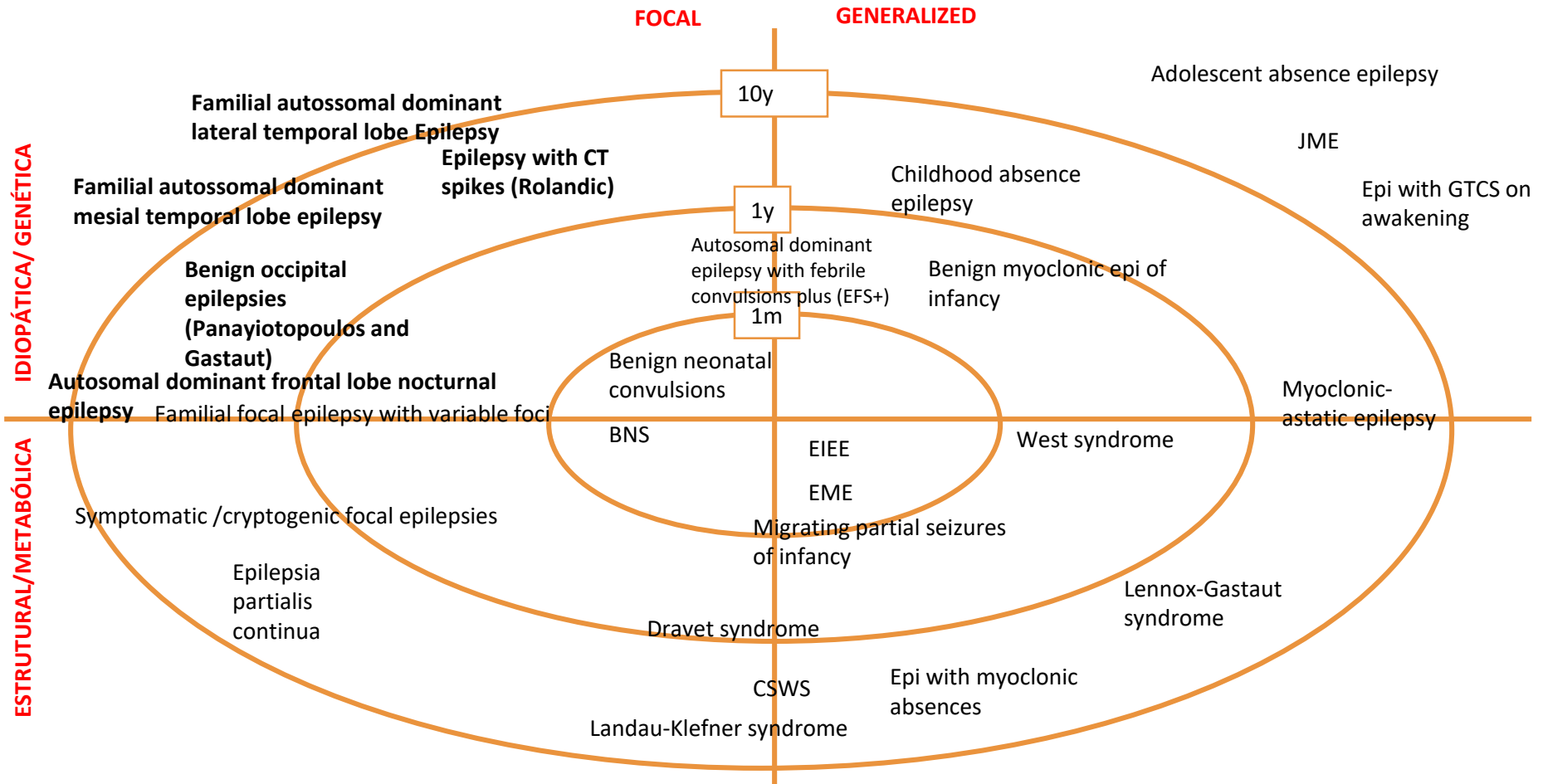
**GENÉTICO**: dependente dos genes; genes herdados ou genes que sofrem mutações *de novo*.

Exemplo: Trissomia 21 (os genes de todo o cromossoma 21 estão triplicados).

Exemplo: Neurofibromatose (a 1ª pessoa a ter a doença teve uma mutação genética *de novo*).



# SÍNDROMES EPILÉTICAS FAMILIARES





# SÍNDROMES EPILEPTICAS FAMILIARES

Neonatais	Infantis		
<b>Convulsões neonatais familiares benignas</b>  <u>Idade de aparecimento:</u> 1ª semana de vida (2º ou 3º dia).	<b>Crises familiares (e não familiares) benignas da infância</b> – síndrome Watanabe- Vigevano  <u>Idade de aparecimento:</u> Familiar – 4 a 7 meses Não familiar – 3 a 20 meses.	<b>Epilepsia benigna da infância com pontas centro-temporais (crises rolândicas)</b>  <u>Idade de aparecimento:</u> 1 a 14 anos; 75% dos quais entre os 7-10 anos.	<b>Epilepsia noturna autossómica dominante do lobo frontal</b>  <u>Idade de aparecimento:</u> Variável (dos 2º mês aos 56ª) mas em 90% ocorrem antes dos 20 anos, com um pico aos 11 anos.
	<b>Epilepsia autossómica dominante com convulsões febris plus (EFS+)</b>  <u>Idade de aparecimento:</u> Do 1º mês de vida até à infância.	<b>Síndrome de Panayiotopoulos</b> (Epilepsia Benigna com paroxismos occipitais de início precoce)  <u>Idade de aparecimento:</u> 1 a 14 anos; 74% entre os 3-6 anos.	<b>Epilepsia temporal mesial familiar</b>  <u>Idade de aparecimento:</u> No adolescente ou adulto jovem e não antes dos 10 anos; em média aos 25 anos.
		<b>Epilepsia occipital idiopática da infância tipo Gastaut</b> (= Epilepsia Benigna com paroxismos occipitais de início tardio)  <u>Idade de aparecimento:</u> 3 a 15 anos, em média aos 8 anos.	<b>Epilepsia autossómica dominante temporal lateral familiar</b>  <u>Idade de aparecimento:</u> No adolescente ou adulto jovem; pode acontecer mais cedo, aos 5-10 anos.
			<b>Epilepsia familiar focal com focos variáveis</b>  <u>Idade de aparecimento:</u> Variável (2 meses – 43 anos) – em média aos 10 anos.



# SÍNDROMES EPILEPTICAS FAMILIARES

EPILEPSIA BENIGNA DA INFÂNCIA

EPILEPSIA BENIGNA DA INFÂNCIA COM PAROXISMOS OCCIPITAIS

EPILEPSIA DO LOBO FRONTAL AUTOSSÓMICA DOMINANTE NOTURNA

EPILEPSIA FAMILIAR DO LOBO TEMPORAL MESIAL

EPILEPSIA FAMILIAR DO LOBO TEMPORAL LATERAL



# SÍNDROMES EPILEPTICAS FAMILIARES

EPILEPSIA BENIGNA DA INFÂNCIA

EPILEPSIA BENIGNA DA INFÂNCIA COM PAROXISMOS OCCIPITAIS

EPILEPSIA DO LOBO FRONTAL AUTOSSÓMICA DOMINANTE NOTURNA

EPILEPSIA FAMILIAR DO LOBO TEMPORAL MESIAL

EPILEPSIA FAMILIAR DO LOBO TEMPORAL LATERAL



# EPILEPSIA BENIGNA DA INFÂNCIA EPILEPSIA ROLÂNDICA ou COM PONTAS CENTRO-TEMPORAIS ou BFI

EPILEPSIA  
BENIGNA DA  
INFÂNCIA  
(BFI)



EPILEPSIA  
ROLÂNDICA



EPILEPSIA  
COM PONTAS  
CENTRO-  
TEMPORAIS

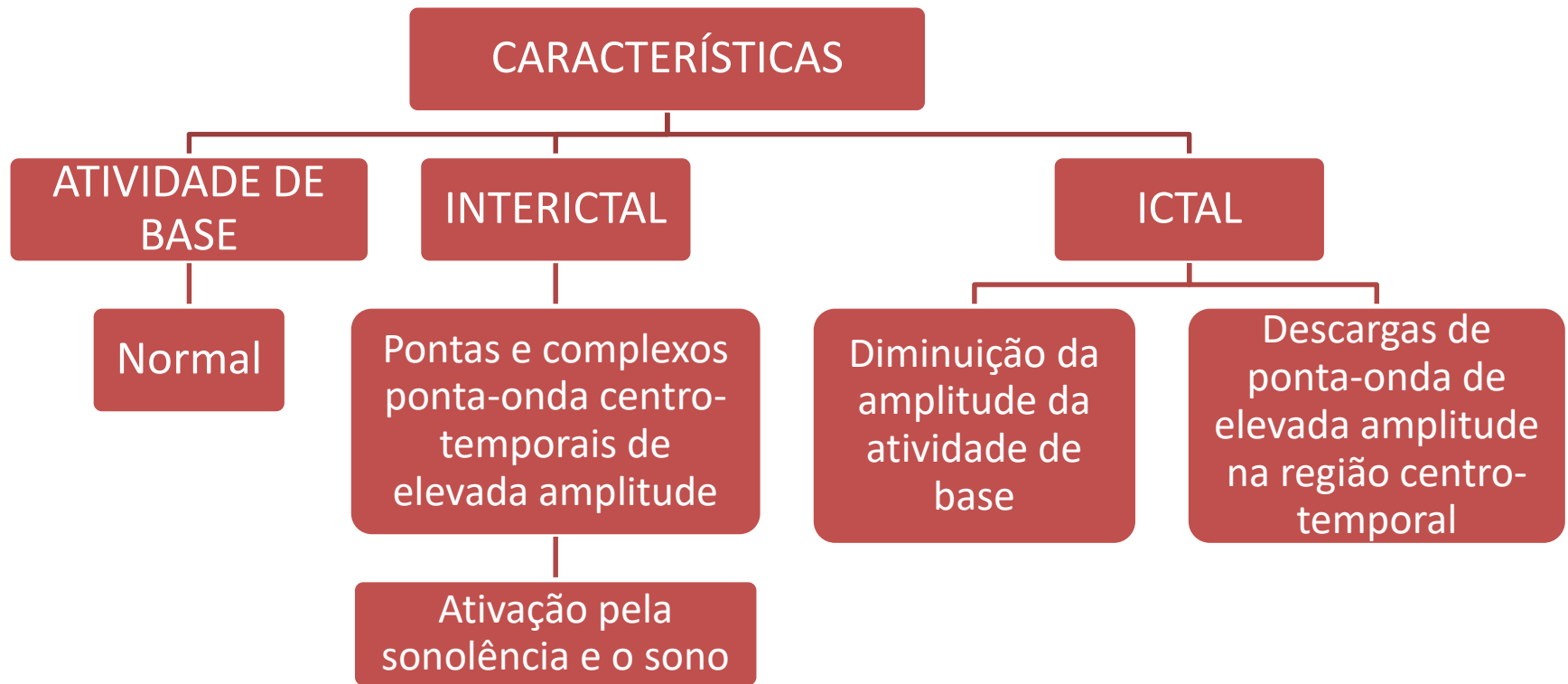


## **EPILEPSIA BENIGNA DA INFÂNCIA EPILEPSIA ROLÂNDICA ou COM PONTAS CENTRO- TEMPORAIS ou BFI**

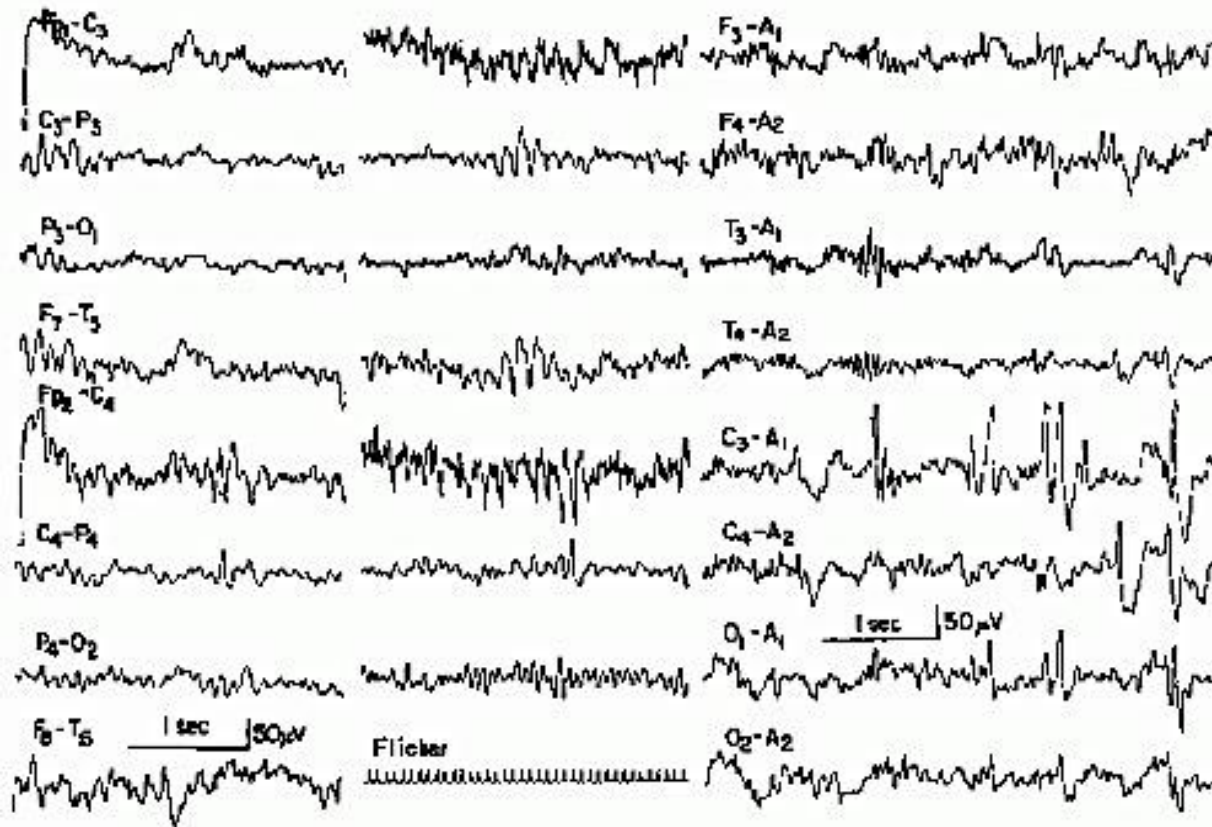
- Anteriormente chamada de Epilepsia rolândica devido a possível presença de pontas centro-temporais.
- Síndrome frequente
- Corresponde a 25 % das epilepsias em idade escolar.
- Inicia-se entre os 3 e os 13 anos.
- A criança tem exame neurológico normal e não apresenta doenças associadas.
- Excelente prognóstico.



# EPILEPSIA BENIGNA DA INFÂNCIA EPILEPSIA ROLÂNDICA ou COM PONTAS CENTRO-TEMPORAIS ou BFI



# EPILEPSIA BENIGNA DA INFÂNCIA EPILEPSIA ROLÂNDICA ou COM PONTAS CENTRO-TEMPORAIS ou BFI TIPOS DE ATIVIDADE PAROXÍSTICA



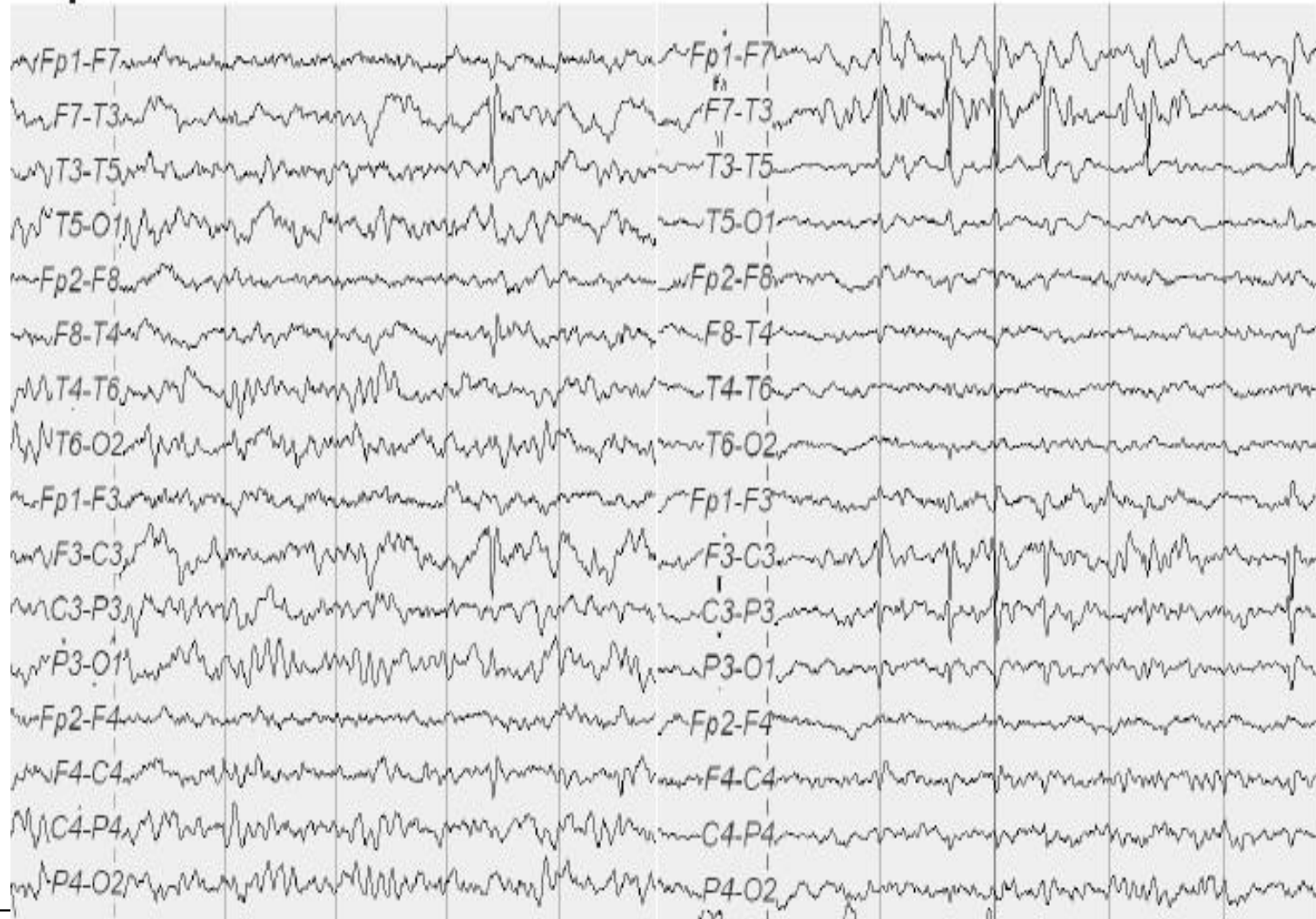
À esquerda: pontas na região do central direita.

Ao meio: atividade durante a ELI.

À direita: pontas e ondas abruptas nas regiões centrais, sobretudo no hemisfério esquerdo, durante o sono NREM.



# EPILEPSIA BENIGNA DA INFÂNCIA EPILEPSIA ROLÂNDICA ou COM PONTAS CENTRO-TEMPORAIS ou BFI





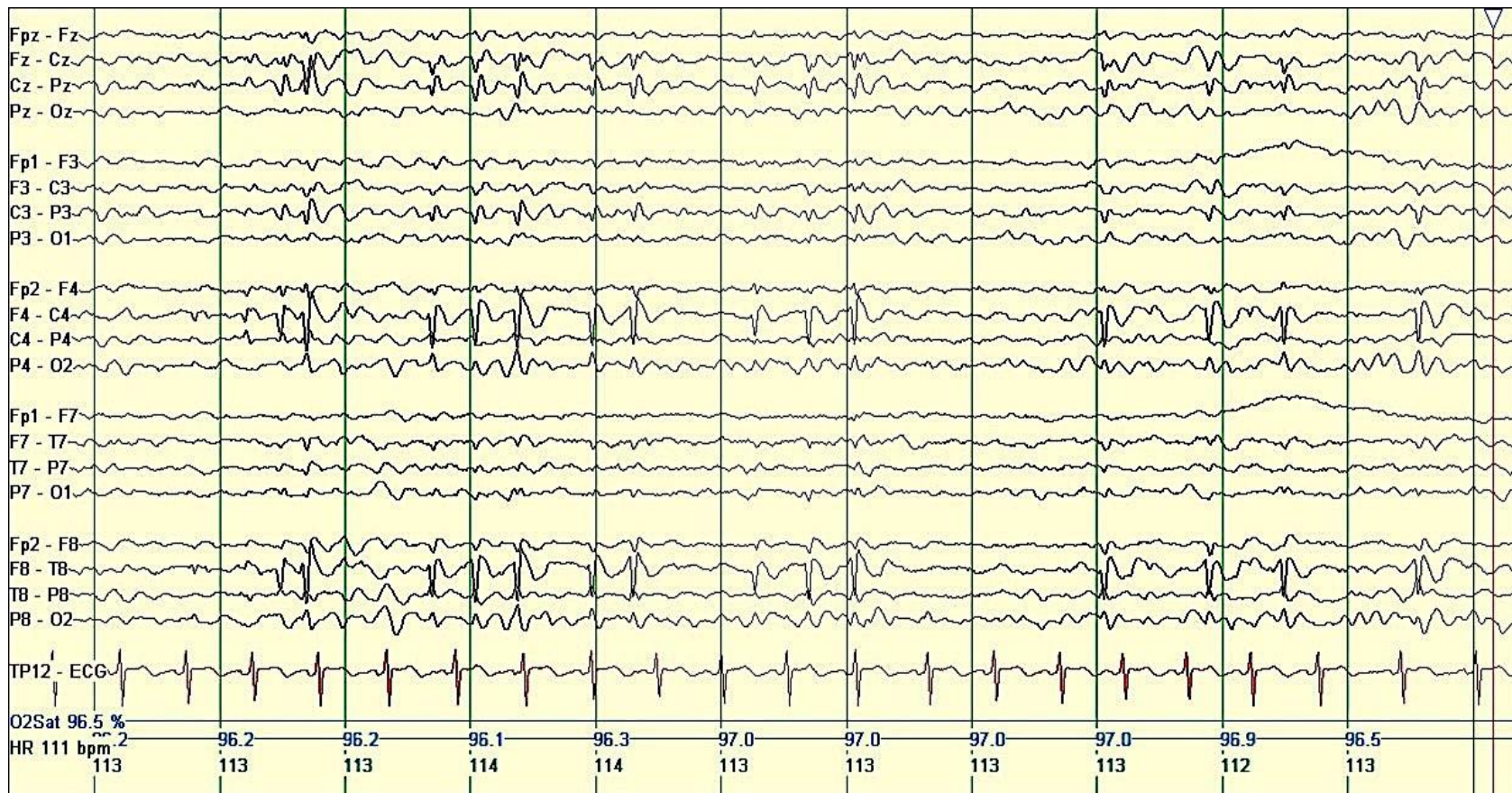
# EPILEPSIA BENIGNA DA INFÂNCIA EPILEPSIA ROLÂNDICA ou COM PONTAS CENTRO-TEMPORAIS ou BFI

## VÍDEO 1



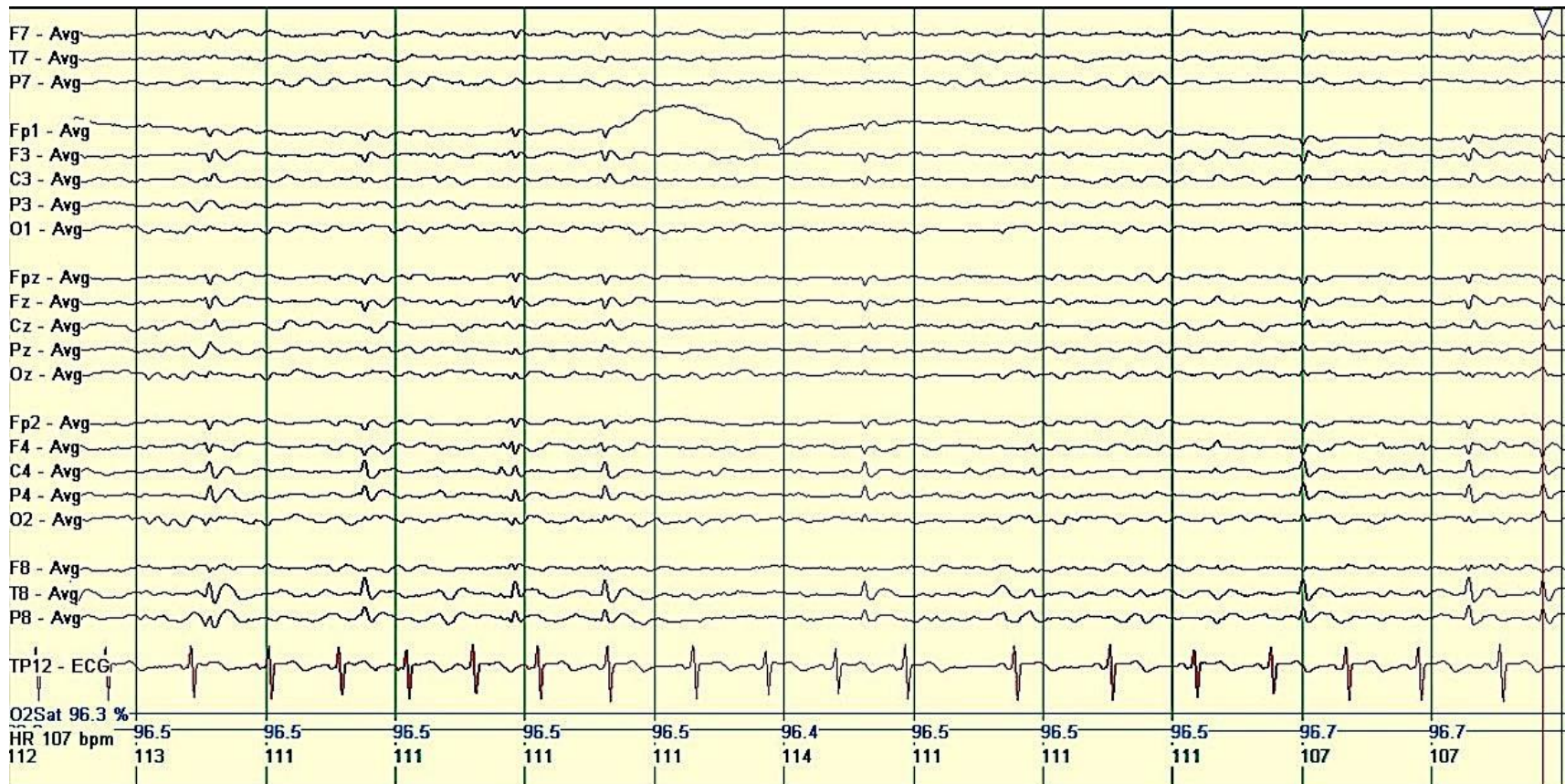


# EPILEPSIA BENIGNA DA INFÂNCIA EPILEPSIA ROLÂNDICA ou COM PONTAS CENTRO-TEMPORAIS ou BFI

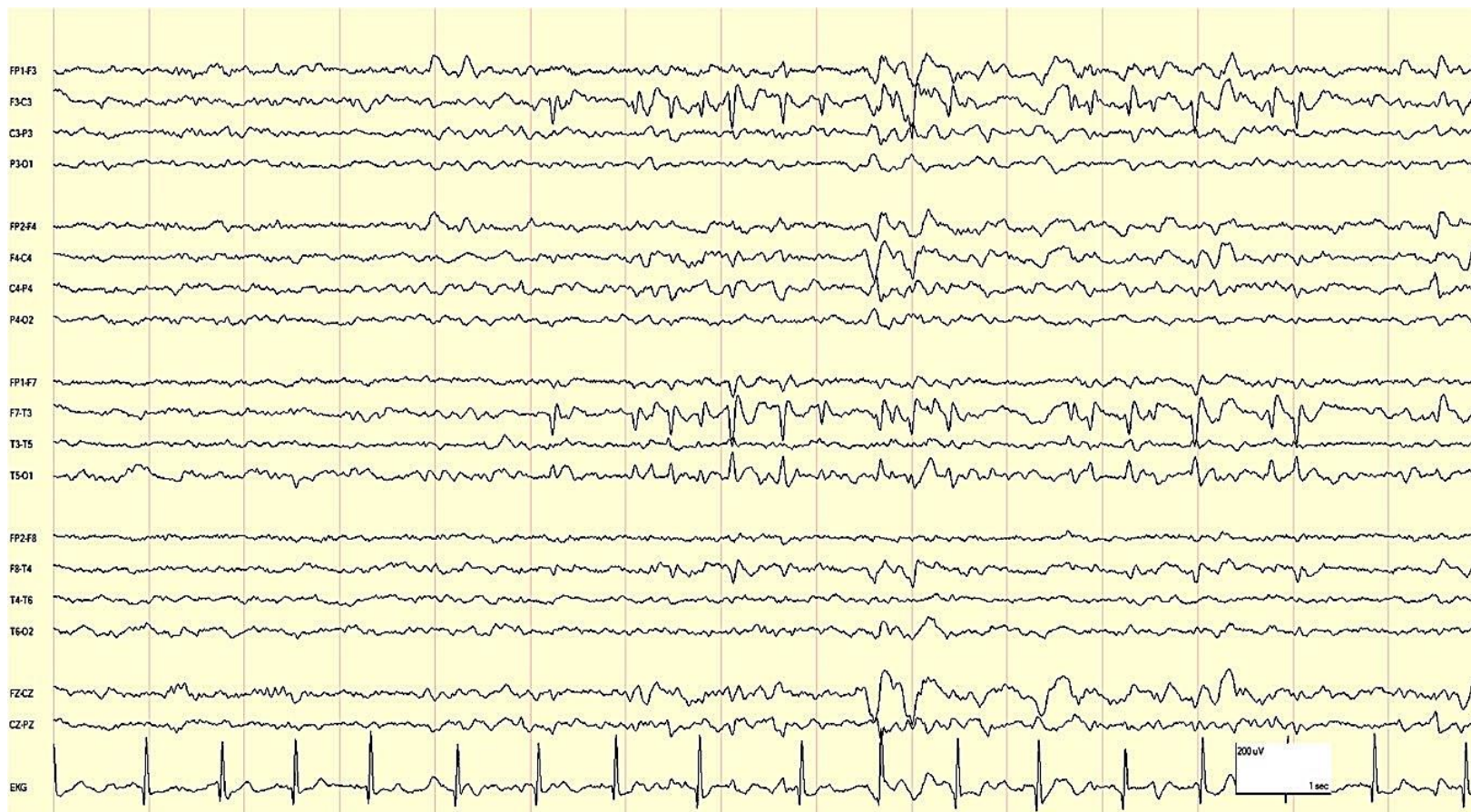




# EPILEPSIA BENIGNA DA INFÂNCIA EPILEPSIA ROLÂNDICA ou COM PONTAS CENTRO-TEMPORAIS ou BFI



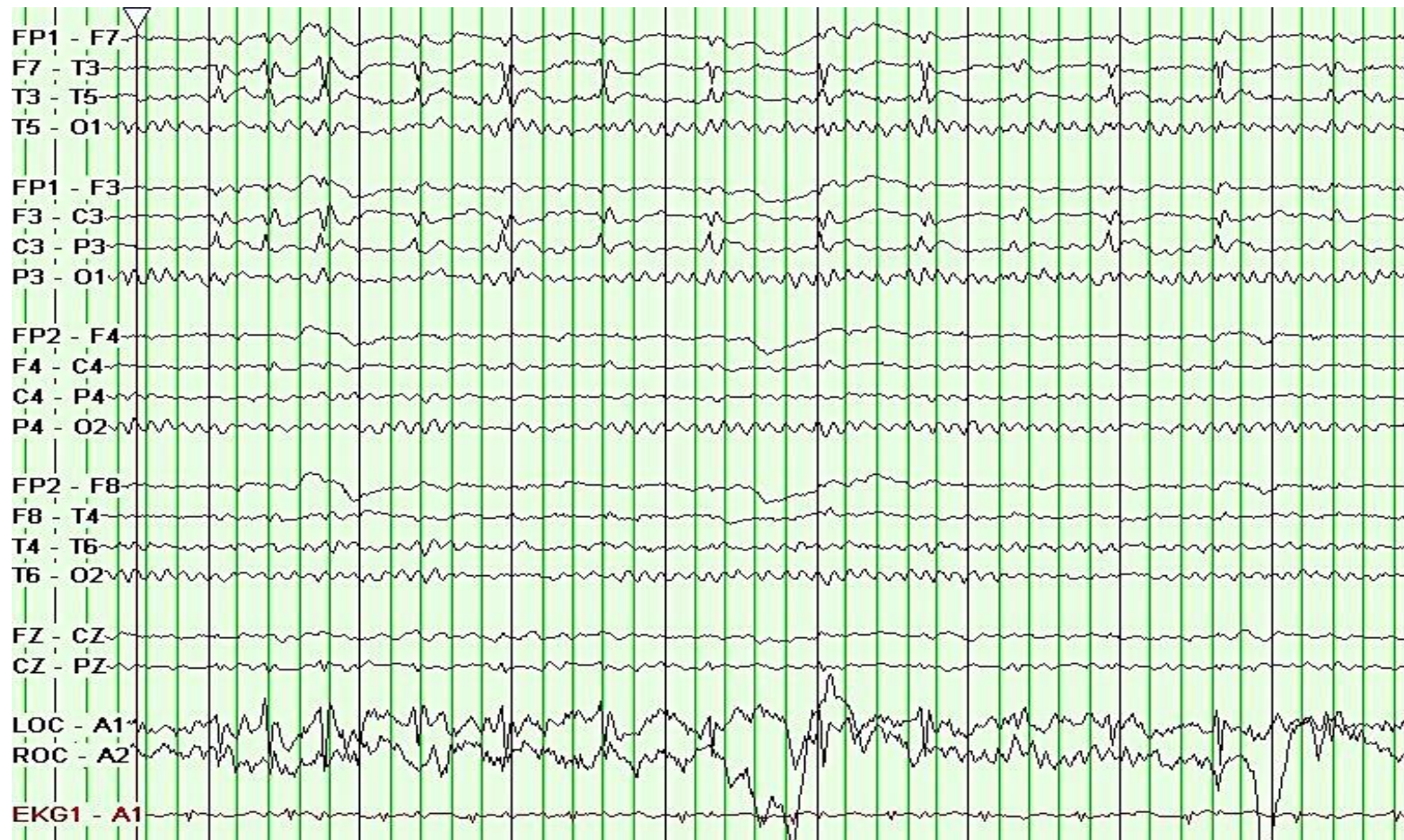# EPILEPSIA BENIGNA DA INFÂNCIA EPILEPSIA ROLÂNDICA ou COM PONTAS CENTRO-TEMPORAIS ou BFI



Atividade ativada pelo sono.



# EPILEPSIA BENIGNA DA INFÂNCIA EPILEPSIA ROLÂNDICA ou COM PONTAS CENTRO-TEMPORAIS ou BFI



Atividade ativada pelo sono.

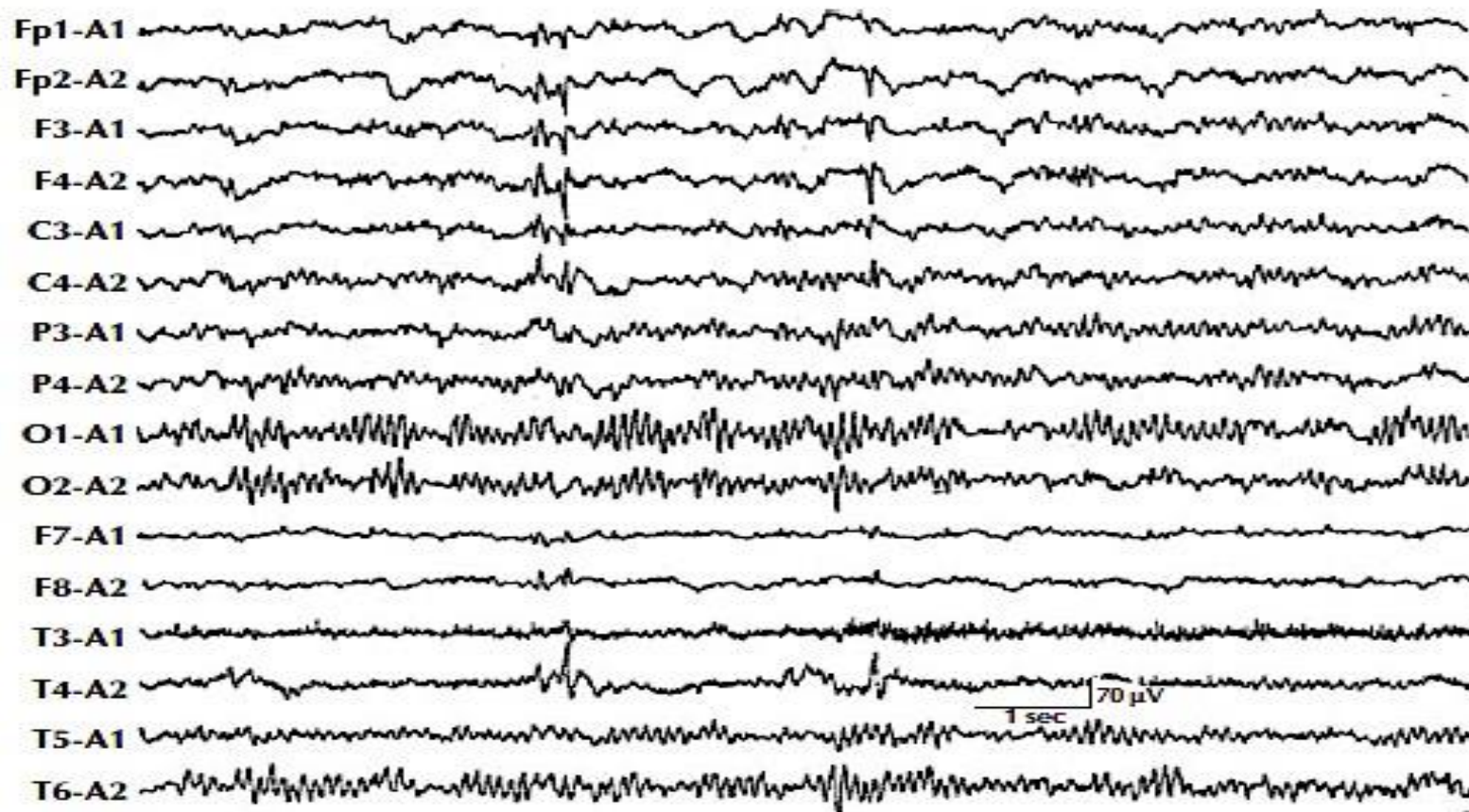


# EPILEPSIA BENIGNA DA INFÂNCIA EPILEPSIA ROLÂNDICA ou COM PONTAS CENTRO-TEMPORAIS ou BFI

## VÍDEO 2



# EPILEPSIA BENIGNA DA INFÂNCIA EPILEPSIA ROLÂNDICA ou COM PONTAS CENTRO-TEMPORAIS ou BFI



Pontas com polaridade negativa na região centro-temporal e positiva na região frontal.



# SÍNDROMES EPILEPTICAS FAMILIARES

EPILEPSIA BENIGNA DA INFÂNCIA

EPILEPSIA BENIGNA DA INFÂNCIA COM PAROXISMOS OCCIPITAIS

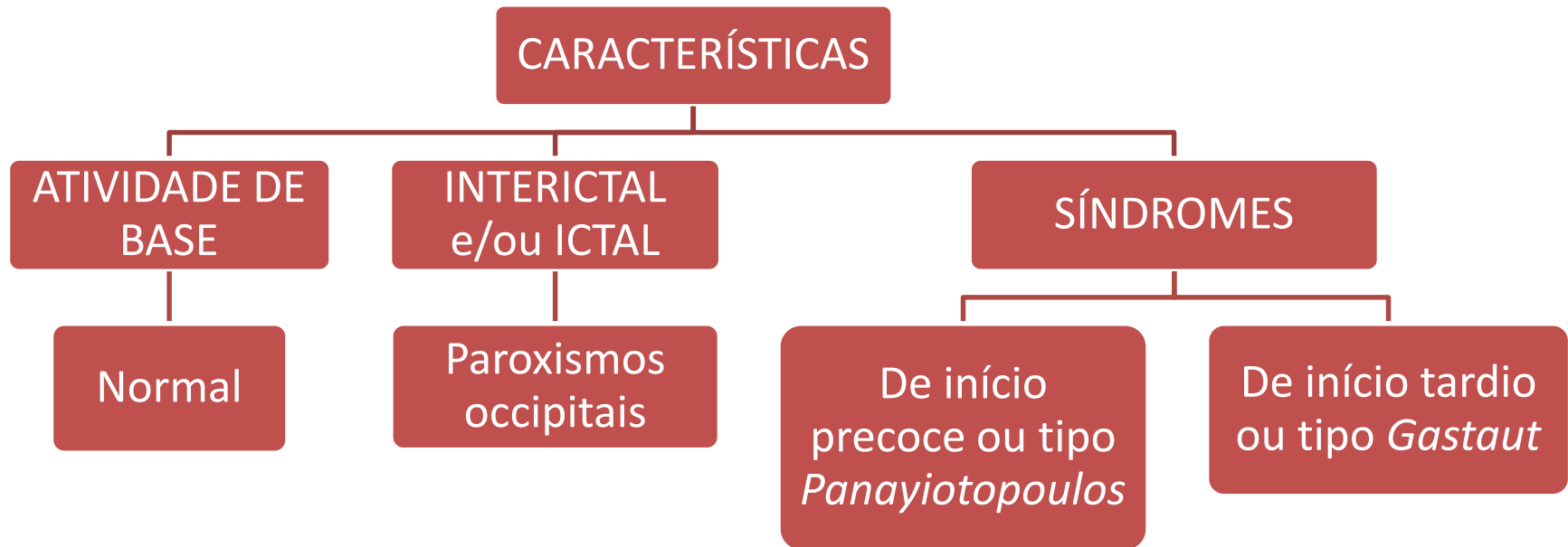
EPILEPSIA DO LOBO FRONTAL AUTOSSÓMICA DOMINANTE NOTURNA

EPILEPSIA FAMILIAR DO LOBO TEMPORAL MESIAL

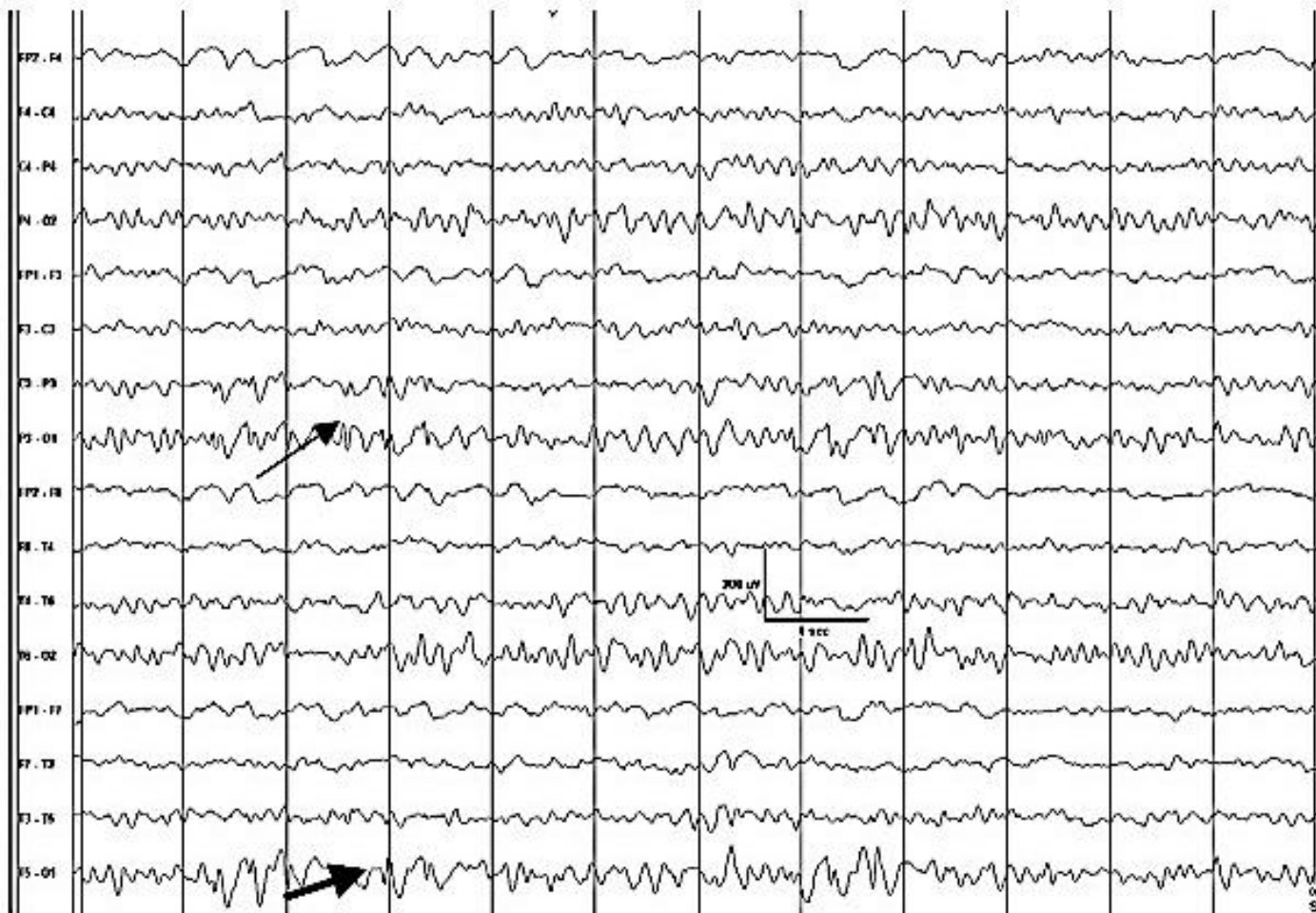EPILEPSIA FAMILIAR DO LOBO TEMPORAL LATERAL



# EPILEPSIA BENIGNA DA INFÂNCIA COM PAROXISMOS OCCIPITAIS



## EPILEPSIA BENIGNA DA INFÂNCIA COM PAROXISMOS OCCIPITAIS



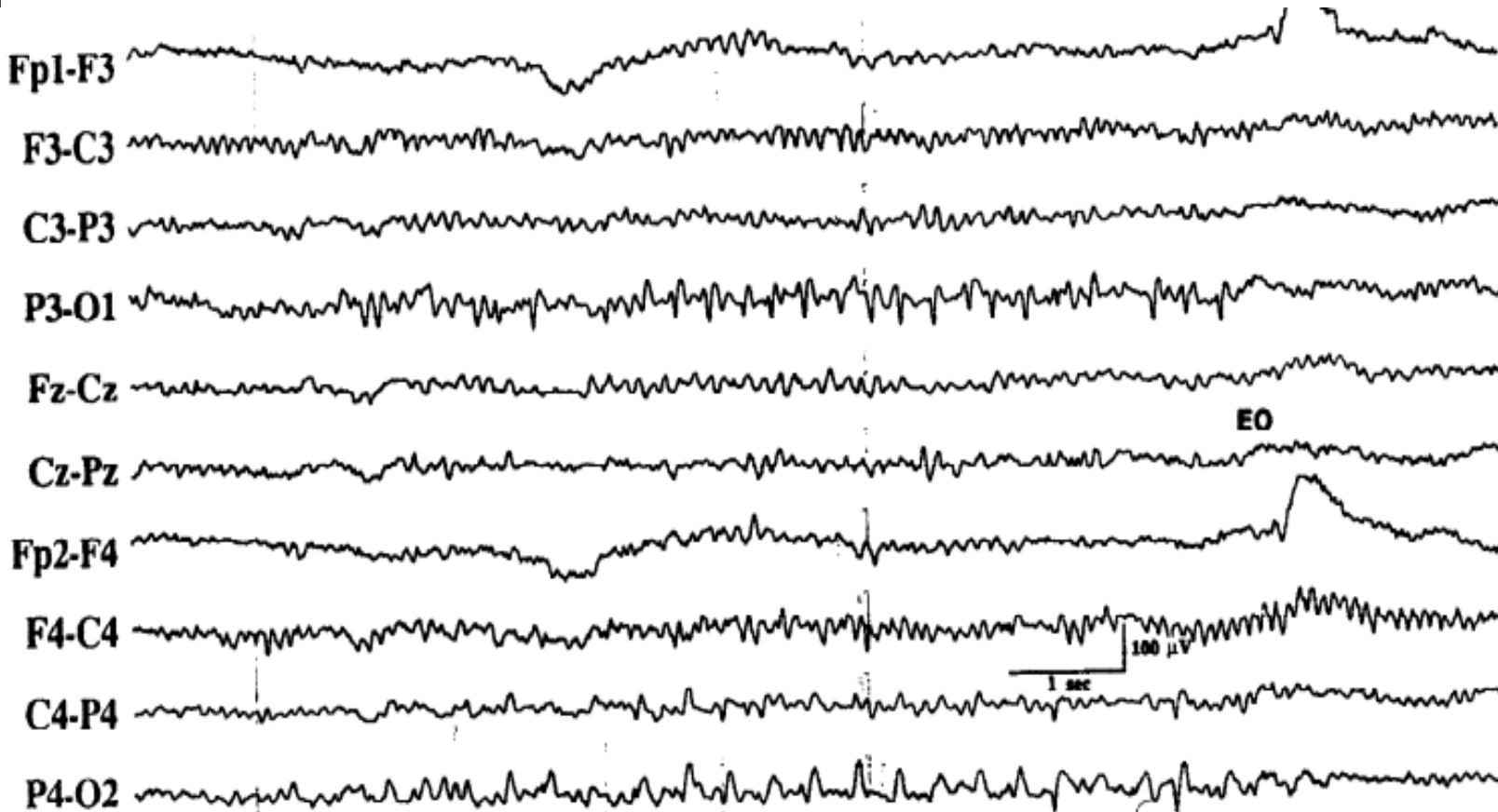
Criança com 7 anos e crises focais sem preservação do estado de consciência, aura visual e movimentos clónicos do msup direito.

Ondas abruptas em P3-O1 e T5-O1.



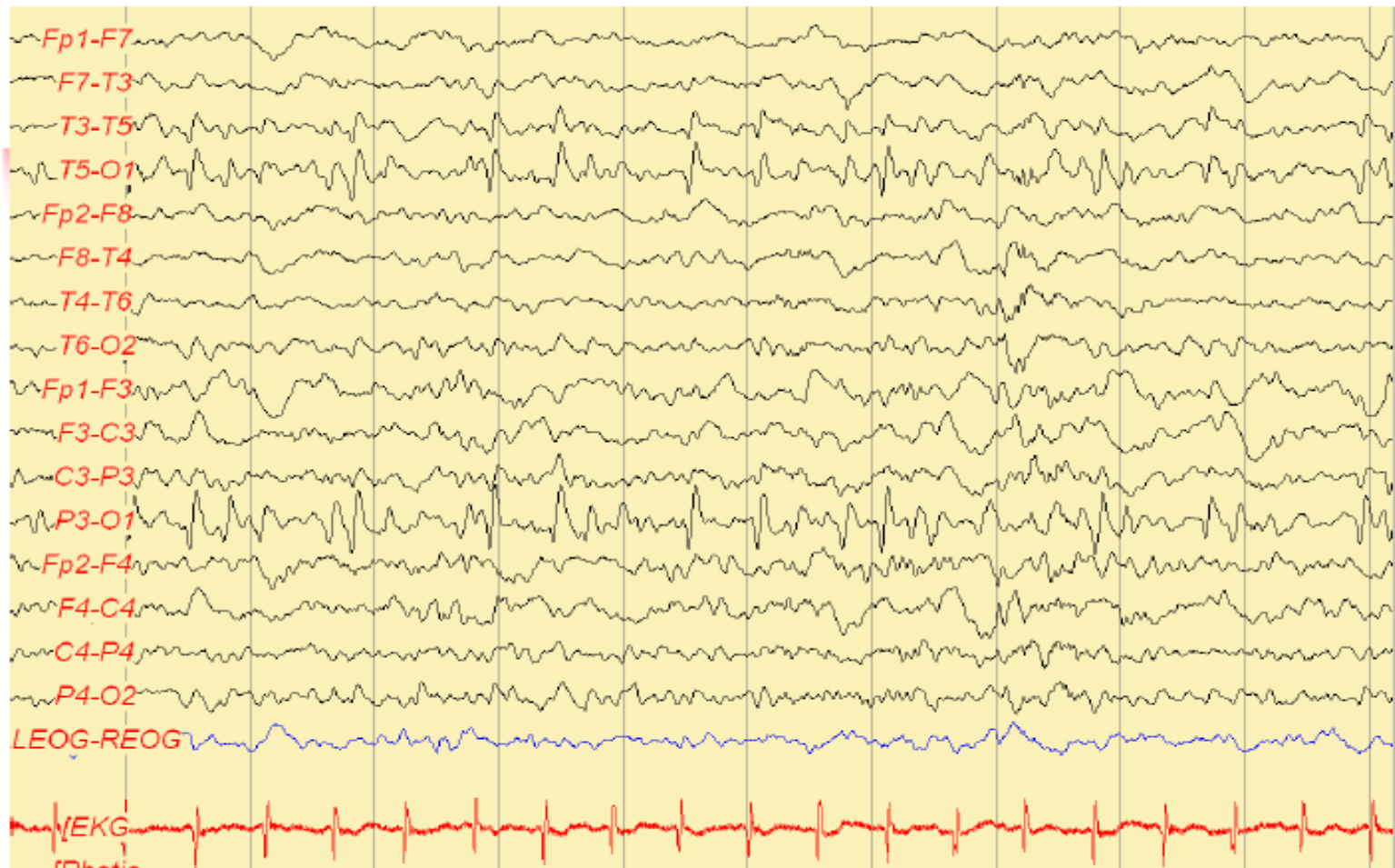# EPILEPSIA BENIGNA DA INFÂNCIA COM PAROXISMOS OCCIPITAIS

Paroxismos bilaterais





# EPILEPSIA BENIGNA DA INFÂNCIA COM PAROXISMOS OCCIPITAIS





# SÍNDROMES EPILEPTICAS FAMILIARES

EPILEPSIA BENIGNA DA INFÂNCIA

EPILEPSIA BENIGNA DA INFÂNCIA COM PAROXISMOS OCCIPITAIS

EPILEPSIA DO LOBO FRONTAL AUTOSSÓMICA DOMINANTE NOTURNA

EPILEPSIA FAMILIAR DO LOBO TEMPORAL MESIAL

EPILEPSIA FAMILIAR DO LOBO TEMPORAL LATERAL



## EPILEPSIA LOBO FRONTAL AUTOSSÓMICA DOMINANTE NOTURNA (ADNFLE)

- Epilepsia rara de transmissão familiar autossómica dominante e com grande penetrância.
- Associada a diferentes mutações no gene *CHRNA4* que codifica a subunidade alfa-4 neuronal de recetores nicotínicos de acetilcolina.
- Esta mutação promove a substituição de uma fenilalanina por uma serina no domínio M2 do recetor.





## EPILEPSIA LOBO FRONTAL AUTOSSÓMICA DOMINANTE NOTURNA (ADNFLE)

Curr Neurol Neurosci Rep (2011) 11:218–226

223

**Table 1** Comparison of clinical and EEG features of NFLE and parasomnias

	<i>Parasomnia(NREM arousal disorders)<sup>a</sup></i>	NFLE
Age at onset	Usually <10 years	Variable; usually childhood or adolescence
Positive family history	60% to 90%	Up to 40%
Attacks per night (mean)	1 or 2	3 or more
Episode frequency/month	<1 to 4	20–40
Clinical course (over years)	Tends to disappear by adolescence	Often stable with increasing age
Disease duration (mean)	Approximately 7 years	Approximately 20 years
Episode duration	Seconds to 30 min	Seconds to 3 min (often <2 min)
Clustering	Only one or two attacks per night	Multiple attacks per night (sometimes >20)
Aura	Very rare	Common
Behavior during attack	Complex directed activities and ambulation common	Complex directed behaviors and ambulation uncommon
History of stiffening/dystonic posturing	Very rare	Fairly common
Patient recollection of attack	Rarely; if present usually vague and “dream-like”	Fairly common; recollection may be lucid
Associated conditions	Obstructive sleep apnea	Often none identified
Ictal EEG	Slow waves, no epileptiform features	Often normal, or obscured by movement. Frankly epileptiform ictal rhythms in <10%
Time of episodes during sleep	First third of night, but usually after 90 min of sleep	Any time, but may occur in first 30–60 min
<i>Sleep stages when events occur</i>	NREM stage 3 or 4	Usually stage 2 NREM, occasionally stage 3 or 4

<sup>a</sup> Sleepwalking, sleep terrors

EEG electroencephalography; NFLE nocturnal frontal lobe epilepsy; NREM nonrapid eye movement

(Adapted from Derry et al. [54] and Derry et al. [55])



# EPILEPSIA LOBO FRONTAL AUTOSSÓMICA DOMINANTE NOTURNA (ADNFLE)

## EPILEPSIA VS. PARASSÓNIA Continuação Derry et al. (2011)

**Table 2** Semiological features that may be used to distinguish parasomnias from frontal lobe seizures in the diagnosis of paroxysmal motor events in sleep

Features strongly favoring parasomnias	Features that do not discriminate between parasomnias and NFLE	Features strongly favoring frontal lobe epilepsy
Yawning	Brevity	“Bicycling” automatisms
Scratching and prominent nose rubbing	Sitting	Axial automatisms (eg, rocking back and forward)
Rolling over in bed	Standing or walking	Dystonic posturing
Internal or external trigger (noise, cough, snore)	Preceding “normal” arousal	Grunting respiration or hyperventilation
Waxing and waning pattern	Brief arousals (up to 10 s) without definite semiological features of epilepsy	Head version
Physical or verbal interaction during attack	Fearful emotional behavior	Clear asymmetry of movements
Sobbing, sad emotional behavior		Clearly defined offset followed by full wakefulness
Indistinct offset		
Failure to fully arouse after event with complex behavior		
Prolonged duration (>2 min)		
Discordance between severity and duration of reported event and recorded event		

NFLE nocturnal frontal lobe epilepsy

(Adapted from Derry et al. [57•])



# EPILEPSIA LOBO FRONTAL AUTOSSÓMICA DOMINANTE NOTURNA (ADNFLE)

Horváth A., Papp A. & Szúcs A. (2015)

## EPILEPSIA VS. PARASSÓNIA

	<b>Arousal parasomnias</b>	<b>Nocturnal frontal lobe seizures</b>
Typical sleep phase, CAP	NREM sleep phases, entry into sleep, arousals; CAP A	NREM sleep phases, entry into sleep, arousals; CAP A
Distribution during night sleep	Within 2 hours after sleep onset	Anytime
Frequency	1/night	1–30 per/night
Onset	After arousal-like phenomena	Abruptly from sleep
Triggering stimulus	In 50%	In 8%
Comprehensible speech	Frequent	None
Offset	Followed by NREM sleep in 75%	Seizures woke the patients
Tachycardia	Yes	Yes
Movement type	Nondiscriminating	Nondiscriminating



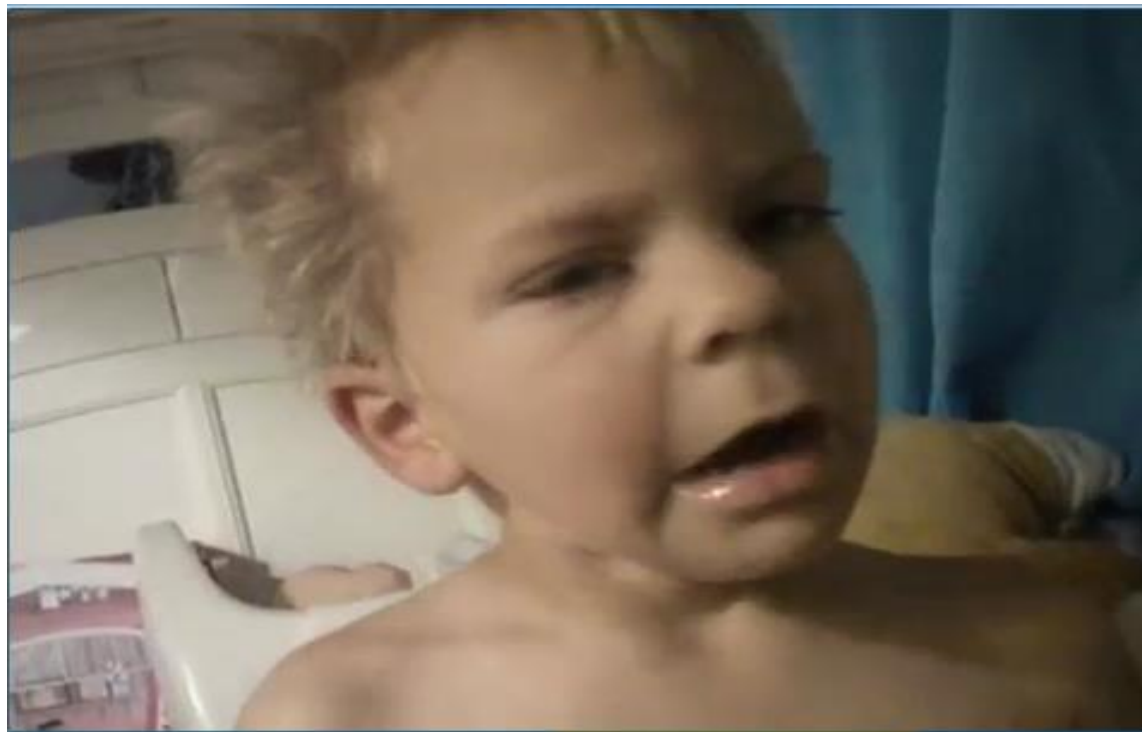# EPILEPSIA LOBO FRONTAL AUTOSSÓMICA DOMINANTE NOTURNA (ADNFLE)

## VÍDEO 3

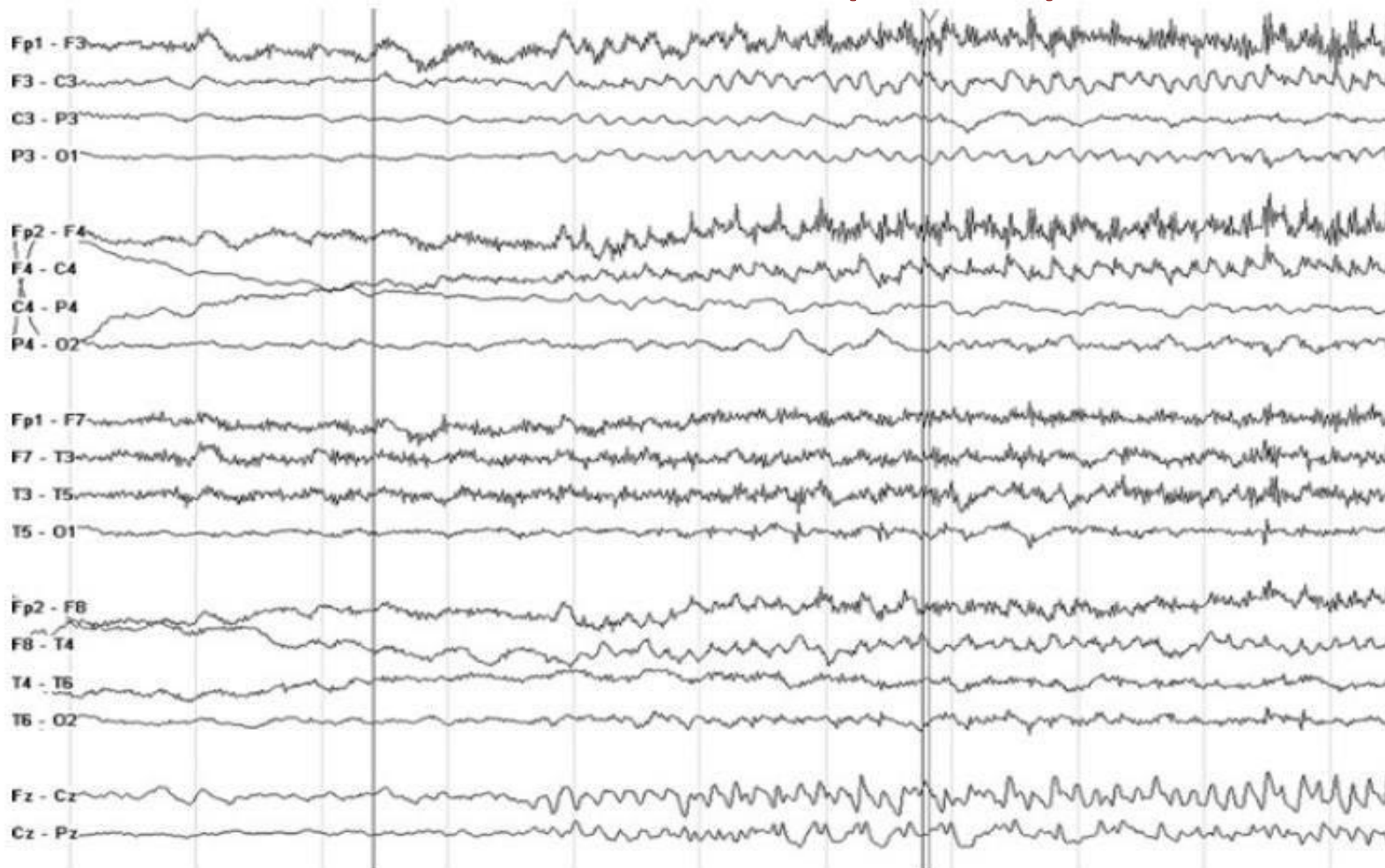




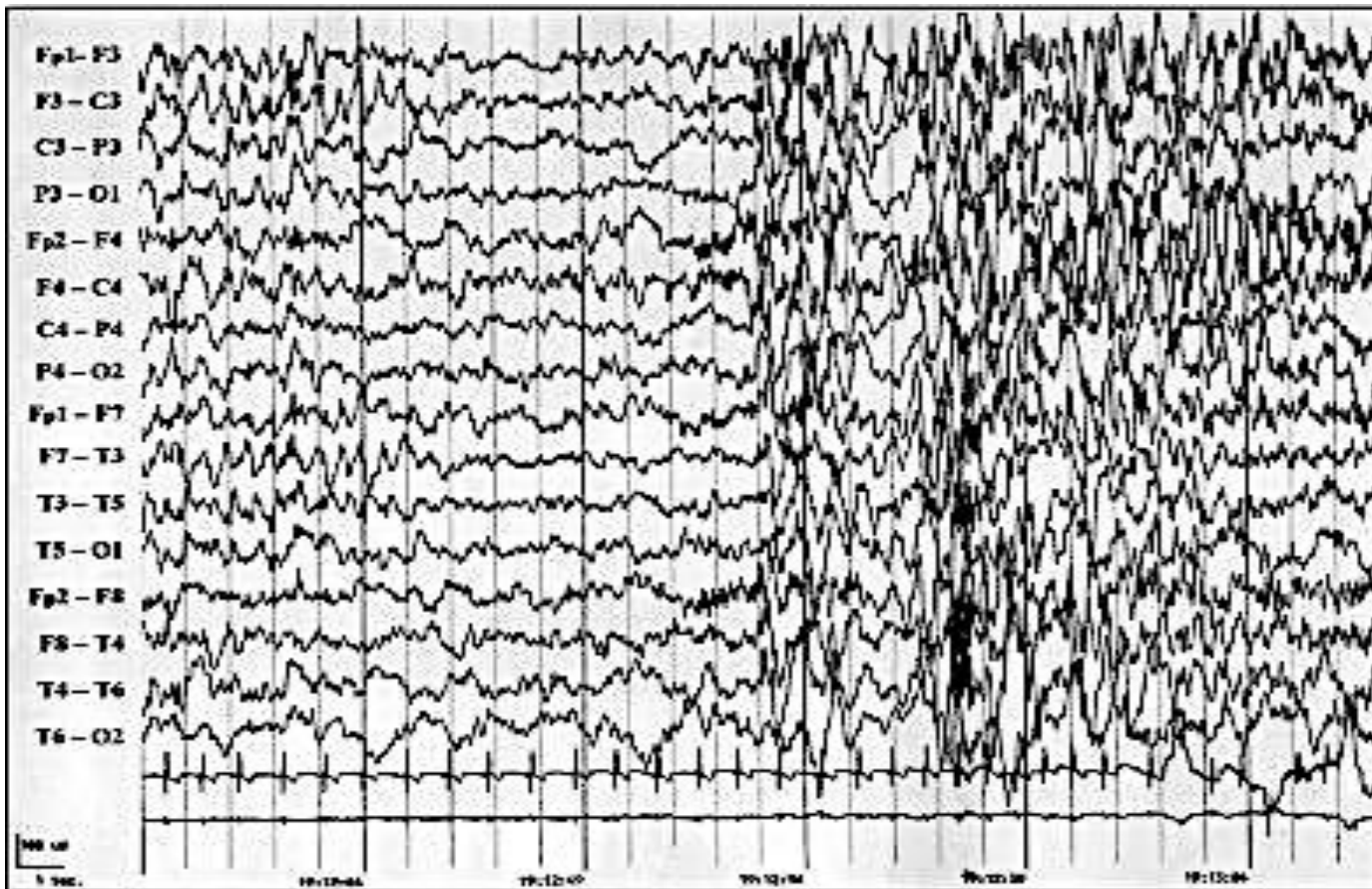
# EPILEPSIA LOBO FRONTAL AUTOSSÓMICA DOMINANTE NOTURNA (ADNFLE) VÍDEO 4



## EPILEPSIA LOBO FRONTAL AUTOSSÓMICA DOMINANTE NOTURNA (ADNFLE)




## EPILEPSIA LOBO FRONTAL AUTOSSÓMICA DOMINANTE NOTURNA (ADNFLE)

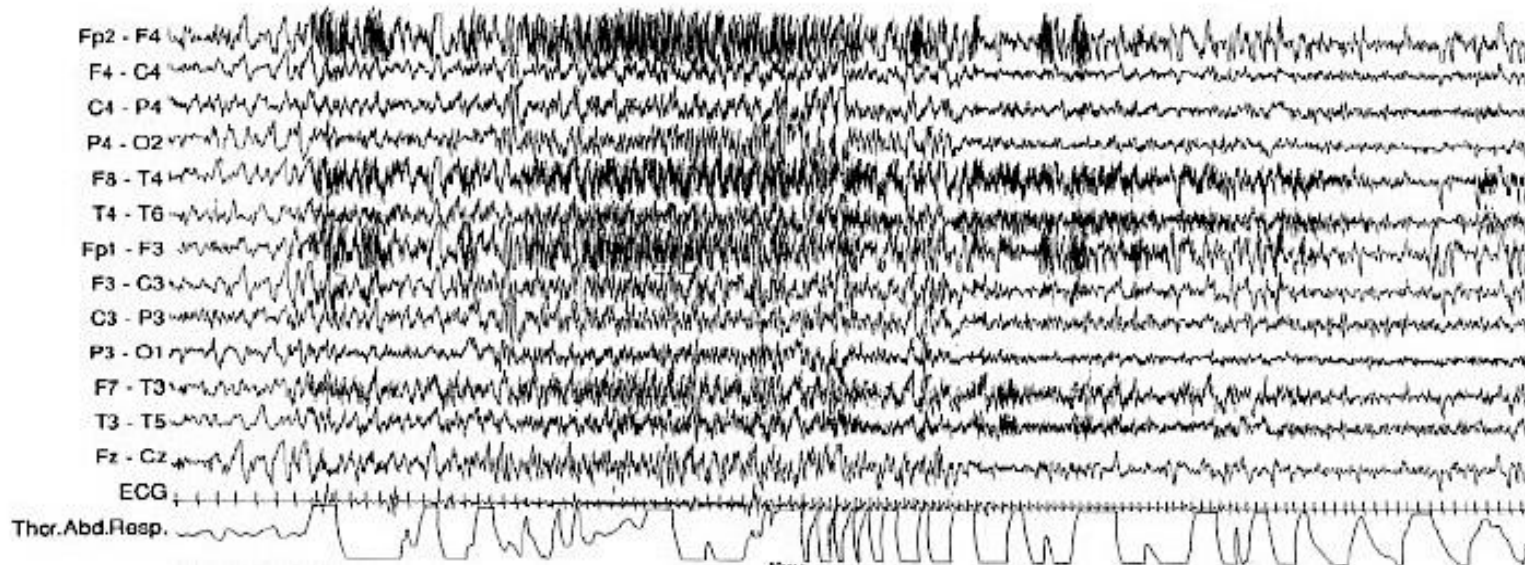


Registo ictal  
de crise com  
início bi-frontal  
e predomínio à  
direita.

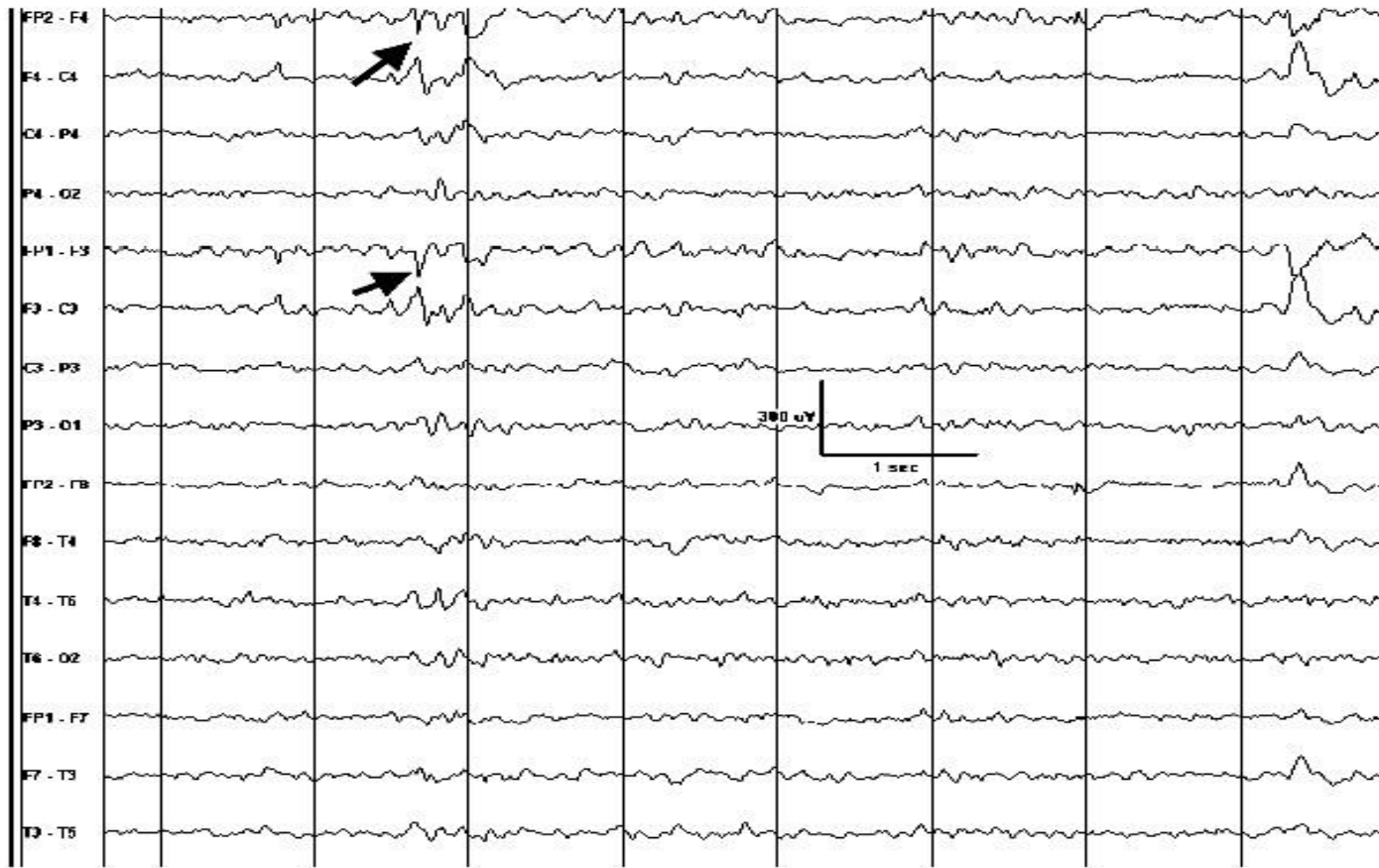
## EPILEPSIA LOBO FRONTAL AUTOSSÓMICA DOMINANTE NOTURNA (ADNFLE)



Registo ictal  
de crise com  
início bi-  
frontal e  
predomínio  
à direita.



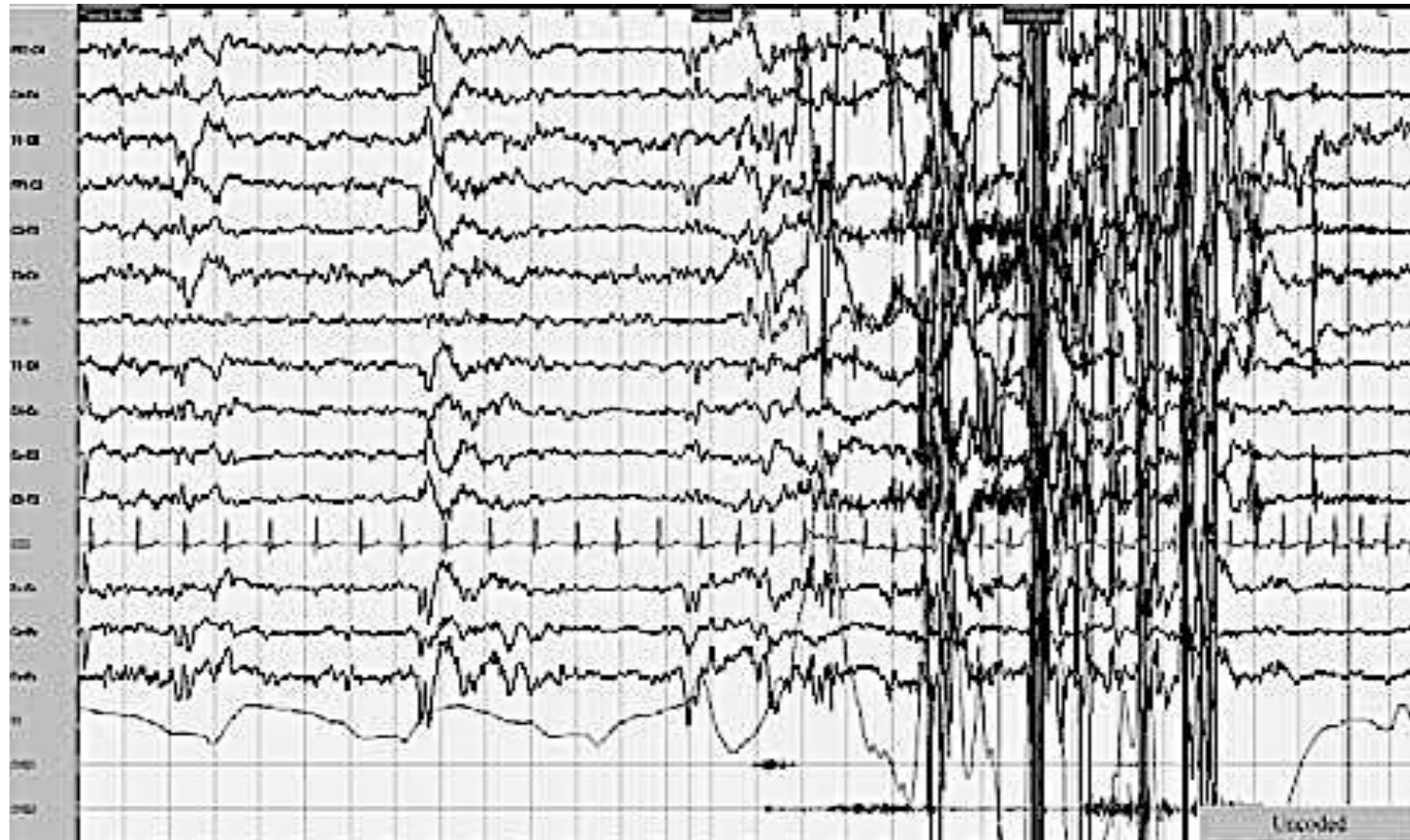## EPILEPSIA LOBO FRONTAL AUTOSSÓMICA DOMINANTE NOTURNA (ADNFLE)



EEG noturno de rapaz com 14 anos com história familiar de Epilepsia.

Início da crise na região bifrontal com o aparecimentos de ondas abruptas.

## EPILEPSIA LOBO FRONTAL AUTOSSÓMICA DOMINANTE NOTURNA (ADNFLE)



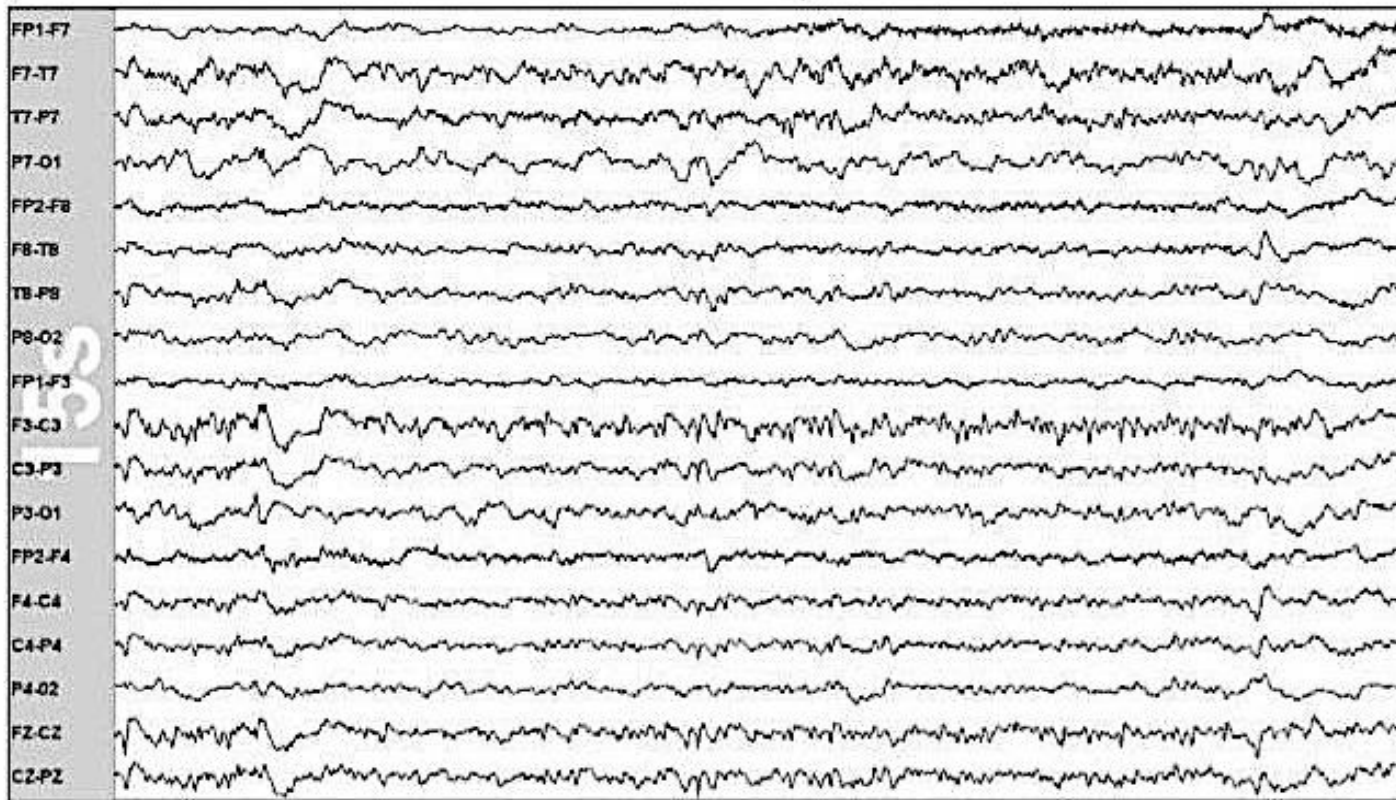
Paciente toca na cabeça com a mão direita. Registo de taquicardia e respiração irregular.

Ativação tónica visível no EMG 2 (deltoide).

## EPILEPSIA LOBO FRONTAL AUTOSSÓMICA DOMINANTE NOTURNA (ADNFLE)



EEG seizure onset – left frontal

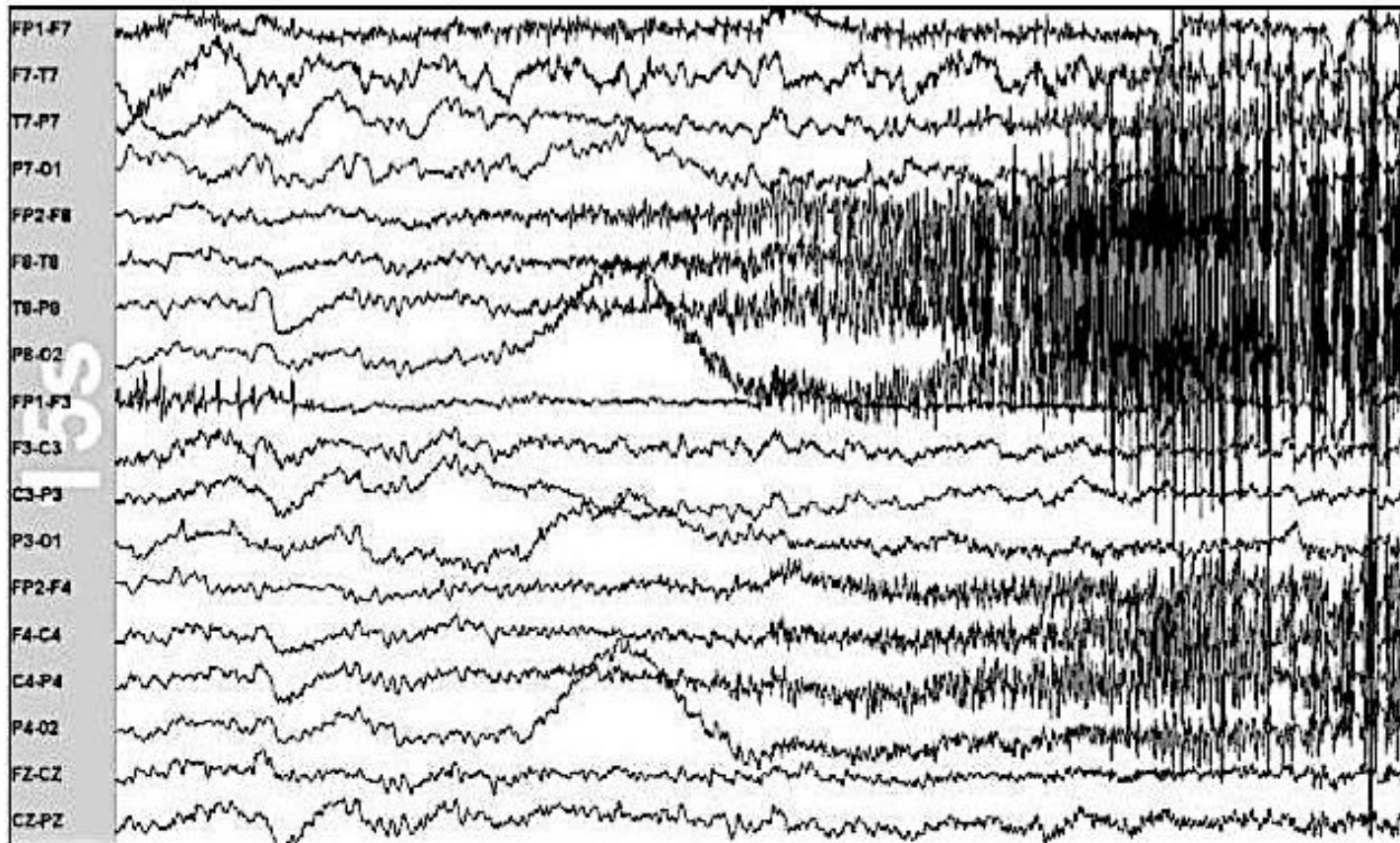


Paciente com  
suspeita de  
Epilepsia  
noturna.

A - Início da crise  
com atividade  
rápida na região  
frontal esquerda.

## EPILEPSIA LOBO FRONTAL AUTOSSÓMICA DOMINANTE NOTURNA (ADNFLE)

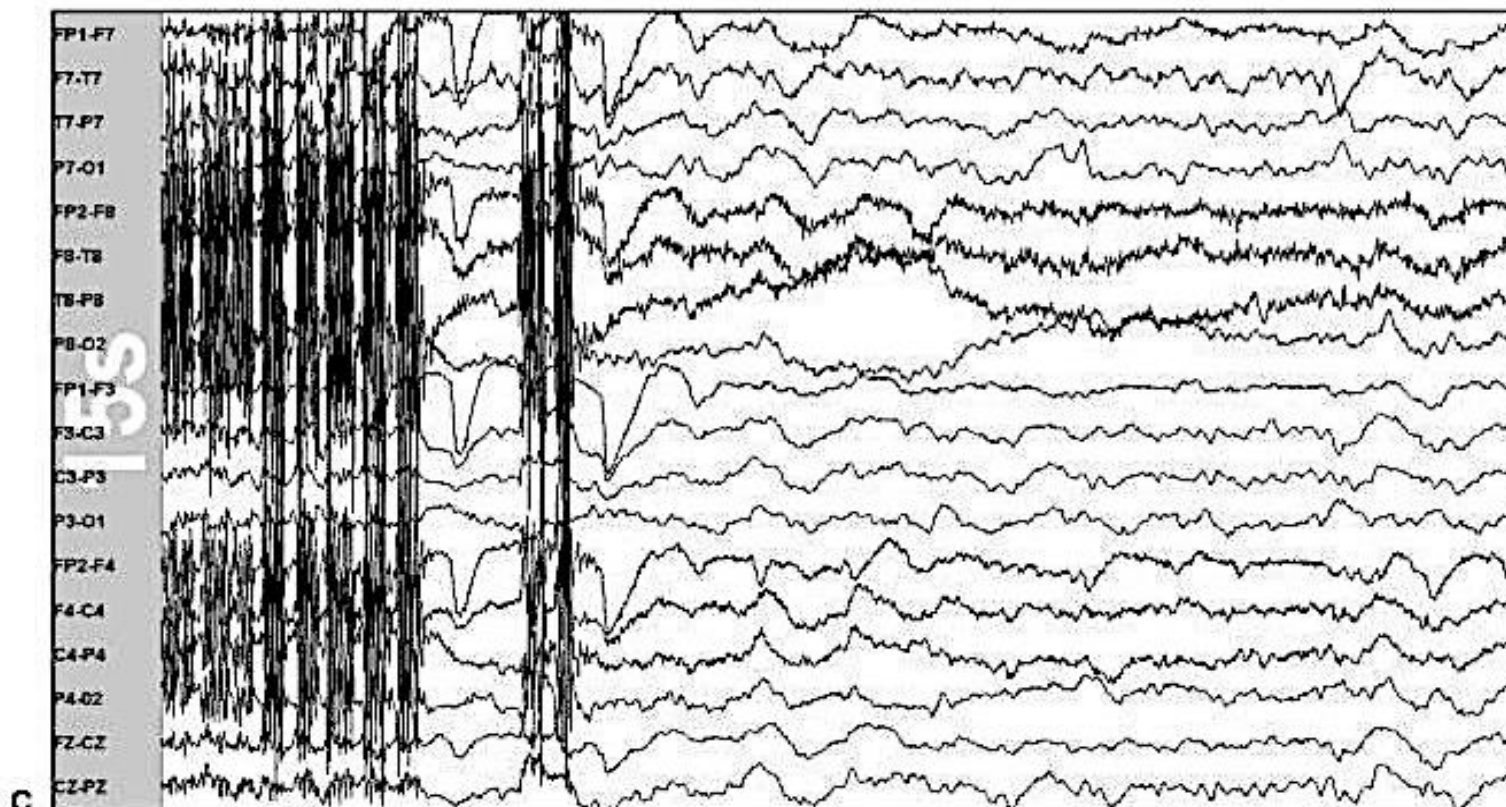
↓ Clinical seizure onset – right arm tonic



B - Início clínico da crise com movimento tónico do braço direito, 7 segundos mais tarde.

## EPILEPSIA LOBO FRONTAL AUTOSSÓMICA DOMINANTE NOTURNA (ADNFLE)

↓ EEG and clinical seizure end



C -  
Movimento do braço desenvolve para atividade clónica.



# SÍNDROMES EPILEPTICAS FAMILIARES

EPILEPSIA BENIGNA DA INFÂNCIA

EPILEPSIA BENIGNA DA INFÂNCIA COM PAROXISMOS OCCIPITAIS

EPILEPSIA DO LOBO FRONTAL AUTOSSÓMICA DOMINANTE NOTURNA

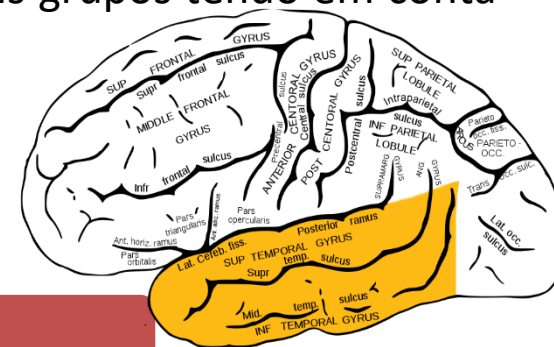
EPILEPSIA FAMILIAR DO LOBO TEMPORAL MESIAL

EPILEPSIA FAMILIAR DO LOBO TEMPORAL LATERAL



## EPILEPSIAS FAMILIARES DO LOBO TEMPORAL

Podemos dividir as Epilepsias familiares do lobo temporal em dois grupos tendo em conta a semiologia e origem das crises, nomeadamente em:



Epilepsia  
familiar do  
lobo  
temporal

Mesial

Mais comum

Envolve as estruturas mesiais  
do lobo temporal

Lateral

Mais rara

Envolve o neocórtex infrolateral  
e lateral do lóbulo temporal

EPILEPSIA FAMILIAR LATERAL DO LOBO TEMPORAL

=

EPILEPSIA AUTOSSÓMICA DOMINANTE COM CARACTERÍSTICAS  
AUDITIVAS



## EPILEPSIAS FAMILIARES DO LOBO TEMPORAL

	<b>Mesial <u>TLE</u></b>	<b>Lateral <u>TLE</u></b>
Epigastric auras, fear and early oroalimentary automatisms	Predominate	Rare
Non-specific auras, early focal motor, somatosensory, visual or auditory symptoms	Rare	Predominate
Contralateral hand dystonia	Common	Rarer
Early clonic activity following automatisms	Rare	Common
<u>GTCS</u>	Infrequent	Frequent
History of febrile seizures	Predominates	Rare
Interictal <u>EEG</u>	Ipsilateral anterior temporal spikes	Middle and posterior temporal spikes
<u>MRI</u>	Hippocampal sclerosis	Neocortical lesions such as malformations of cortical development



## EPILEPSIAS FAMILIARES DO LOBO TEMPORAL

### CARATERÍSTICAS

#### ATIVIDADE DE BASE

Normal

#### INTERICTAL

Ponta-  
onda e  
ondas  
lentas na  
região  
temporal  
anterior

TIRDA em  
1/2 dos  
pacientes

Ativada  
pela  
sonolência  
e o sono

#### ICTAL

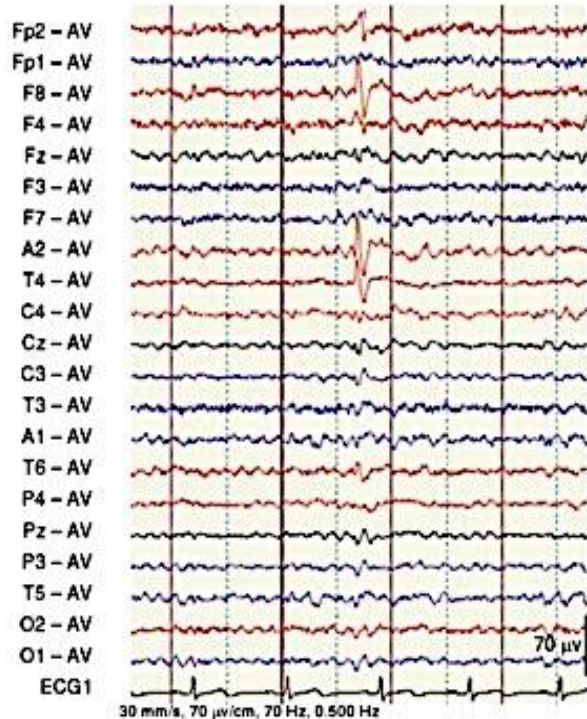
Atividade  
teta rítmica  
na região  
temporal  
anterior (T3  
e T4),  
podendo  
alargar-se  
ao lobo  
frontal (F7  
e F8)

Pontas  
(menos  
comum)

# EPILEPSIA FAMILIAR DO LOBO TEMPORAL MESIAL

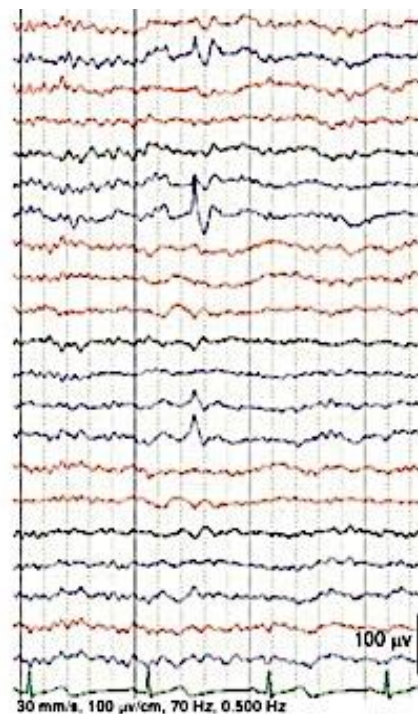
## TIPOS DE ATIVIDADE PAROXÍSTICA

Descarga epileptiforme  
na região temporal  
direita



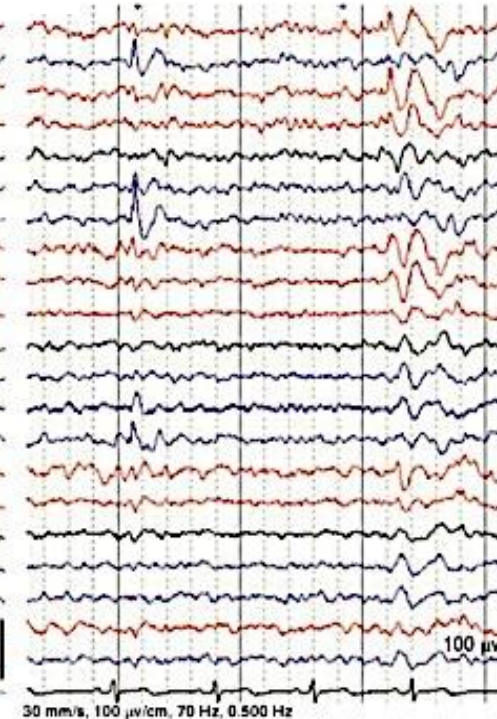
a

Descarga epileptiforme  
na região temporal  
esquerda



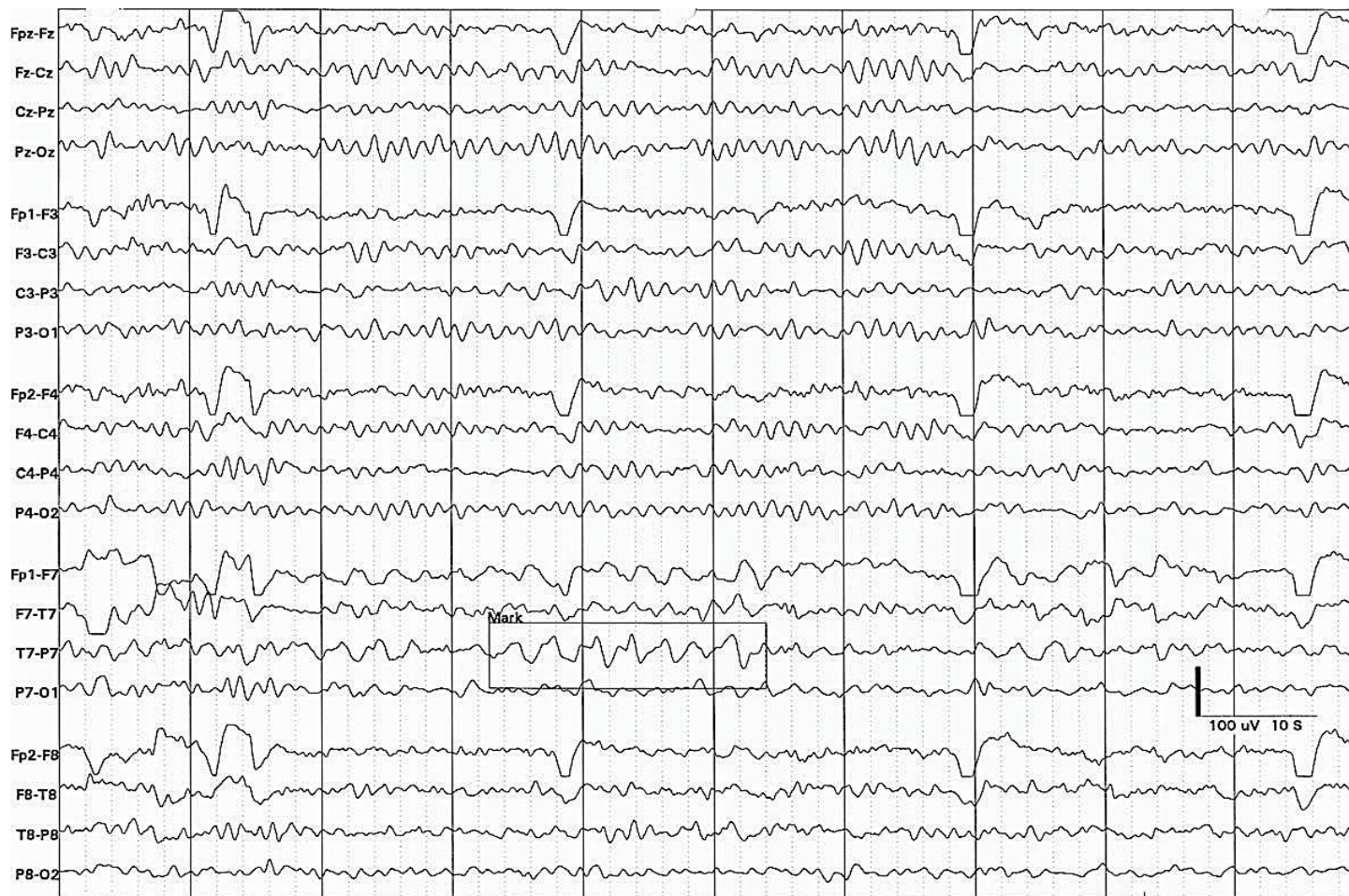b

Bilaterais



c

## EPILEPSIA FAMILIAR DO LOBO TEMPORAL MESIAL

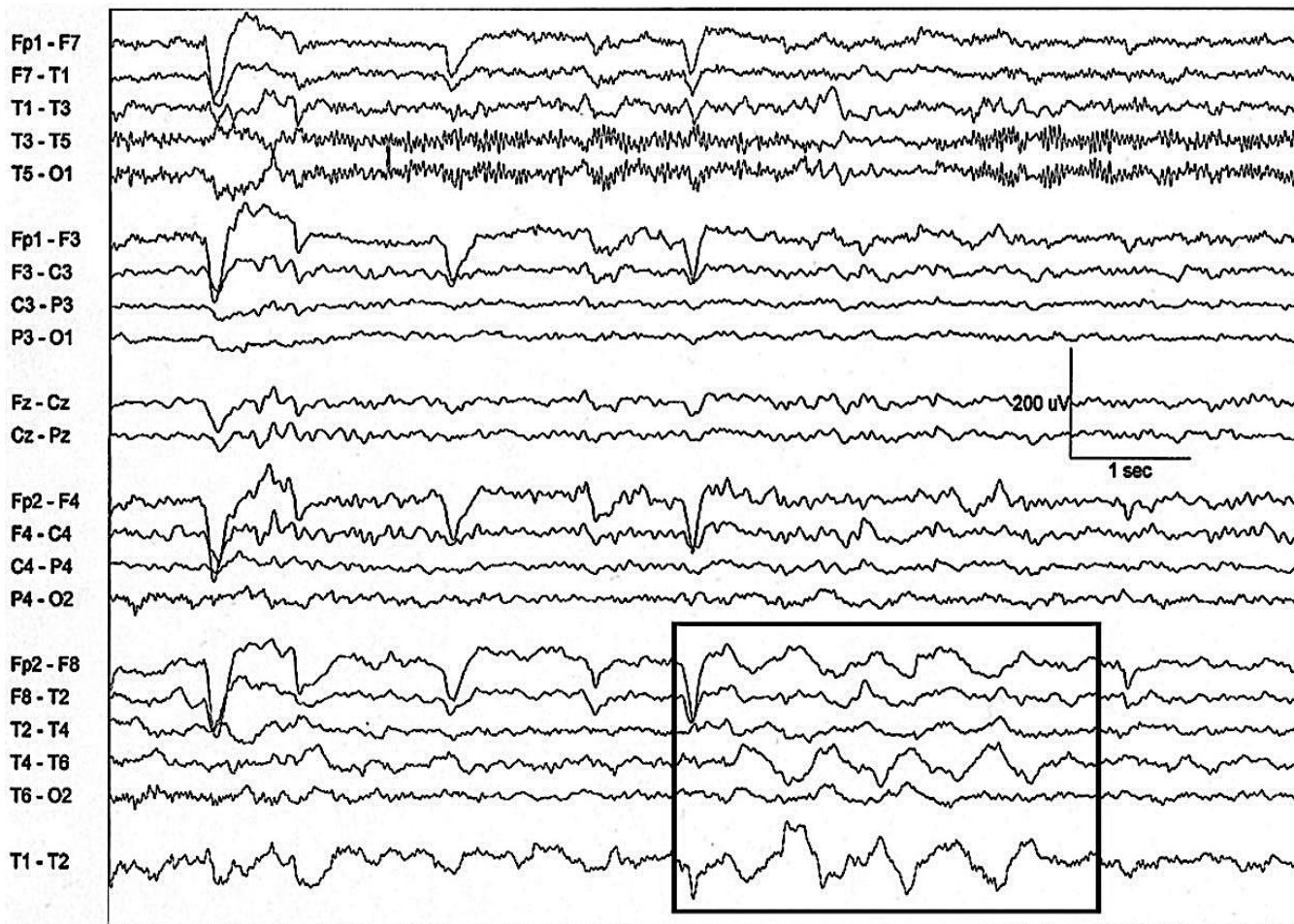


EEG de rapaz  
com 15 anos e  
Epilepsia  
Mesial do lobo  
temporal  
causada por  
uma Esclerose  
do Hipocampo.

TIRDA de 3,5  
Hz na região  
temporal  
esquerda.



## EPILEPSIA FAMILIAR DO LOBO TEMPORAL MESIAL

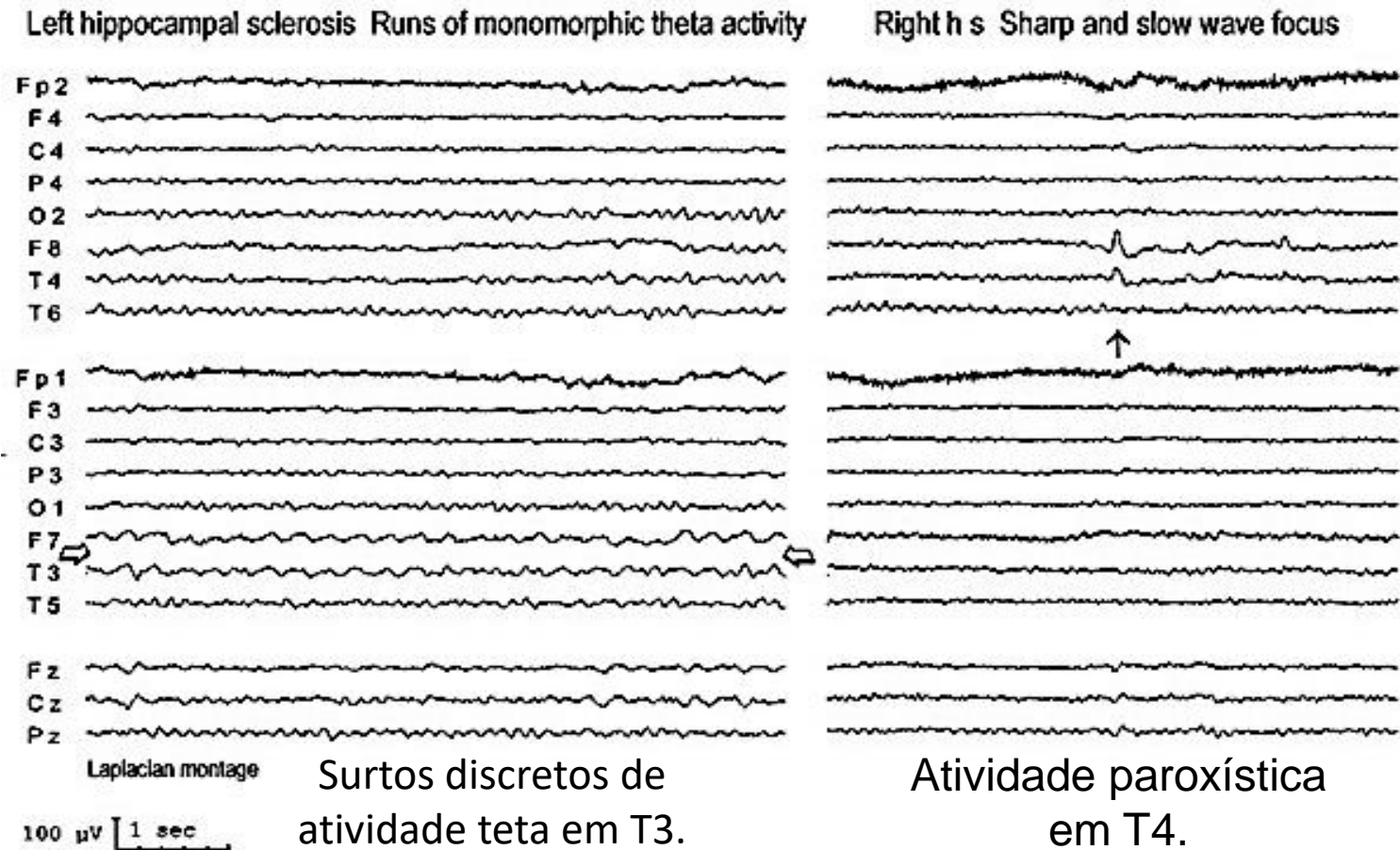


EEG em vigília  
de Epilepsia  
Mesial do lobo  
temporal  
causada por  
uma Esclerose  
do Hipocampo.

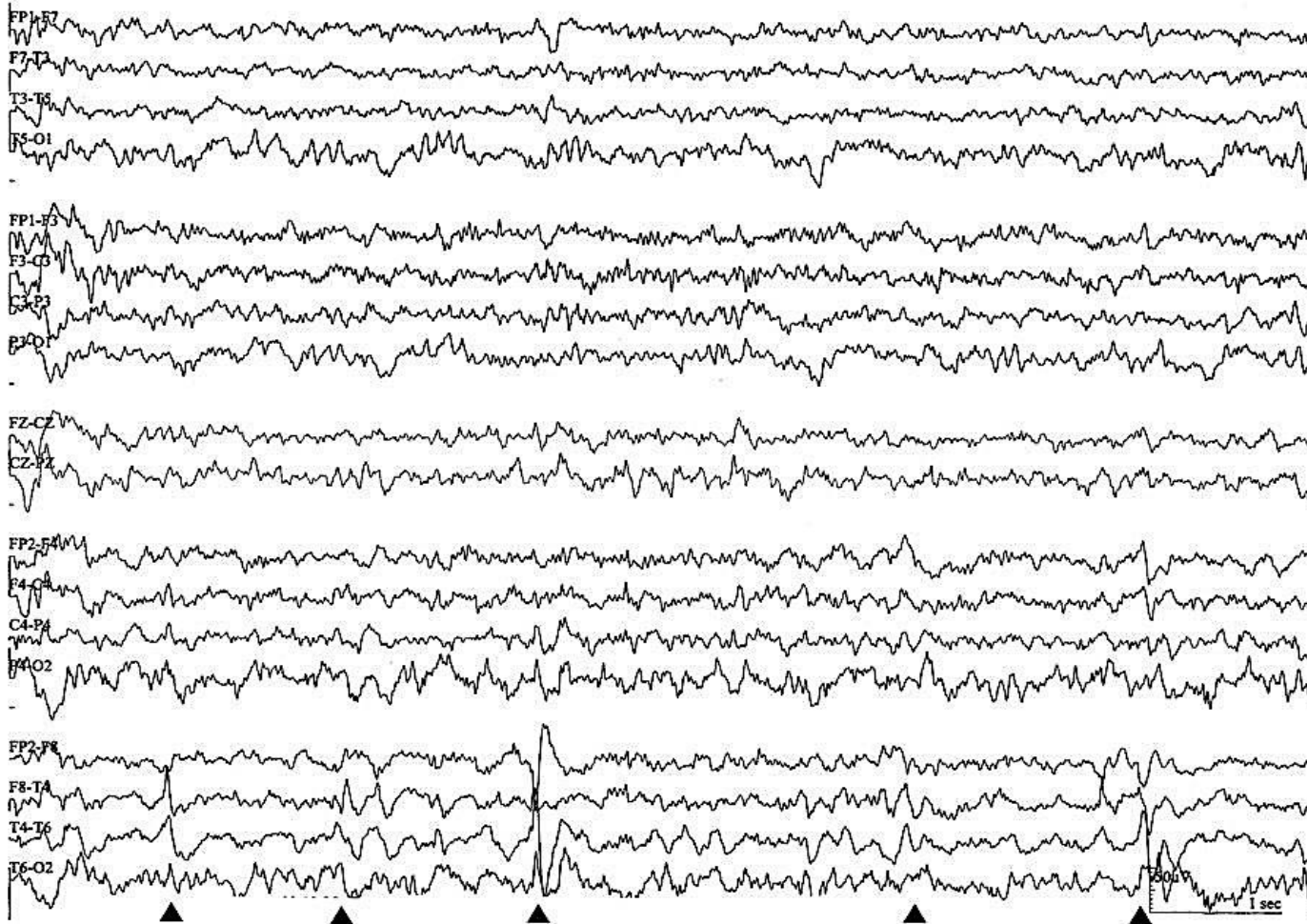
TIRDA com  
1/1,5 Hz na  
região temporal  
e frontal  
anterior direita.

## EPILEPSIA FAMILIAR DO LOBO TEMPORAL MESIAL

Dois exemplos de EEG's de pacientes com Esclerose do Hipocampo



## EPILEPSIA FAMILIAR DO LOBO TEMPORAL MESIAL

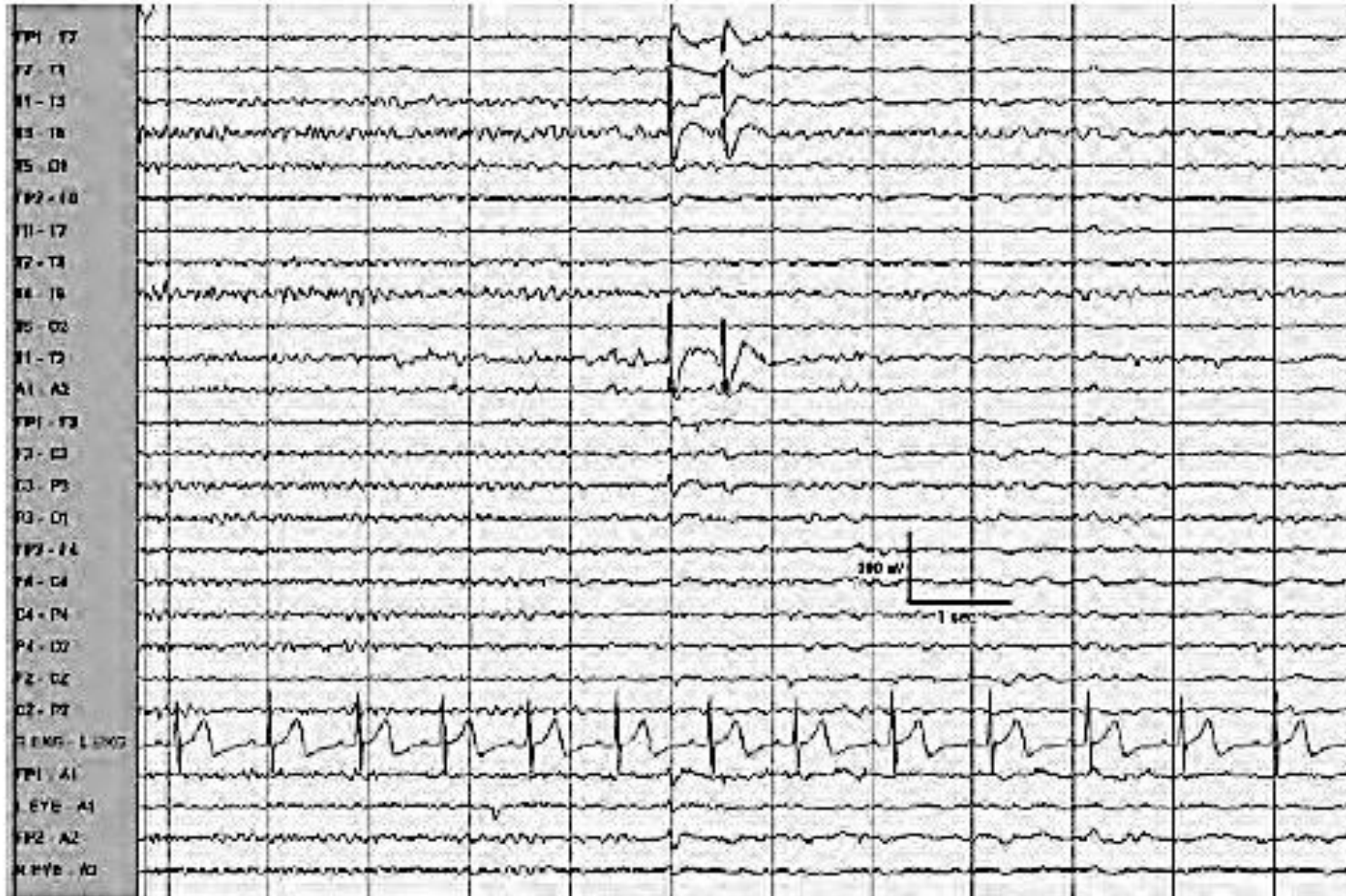

EEG de rapaz  
canhoto com 12  
anos e história de  
crises com olhar  
parado,  
automatismos  
faciais e das mãos,  
palpitações pós-  
crise.

RMN revela  
alterações na região  
do Hipocampo  
direita.

Descargas  
epileptiformes no  
hemisfério direito.

## EPILEPSIA FAMILIAR DO LOBO TEMPORAL MESIAL



EEG em  
paciente  
com  
Epilepsia  
do lobo  
temporal  
mesial.

Ponta-  
onda.



# EPILEPSIA AUTOSSÓMICA DOMINANTE COM CARACTERÍSTICAS AUDITIVAS

## EPILEPSIA FAMILIAR DO LOBO TEMPORAL LATERAL

EPILEPSIA  
FAMILIAR  
LATERAL DO  
LOBO TEMPORAL



EPILEPSIA  
AUTOSSÓMICA  
DOMINANTE  
COM  
CARACTERÍSTICAS  
AUDITIVAS



# EPILEPSIA AUTOSSÓMICA DOMINANTE COM CARACTERÍSTICAS AUDITIVAS

## EPILEPSIA FAMILIAR DO LOBO TEMPORAL LATERAL

### CARATERÍSTICAS

#### ATIVIDADE DE BASE

Normal

Pode ser  
normal

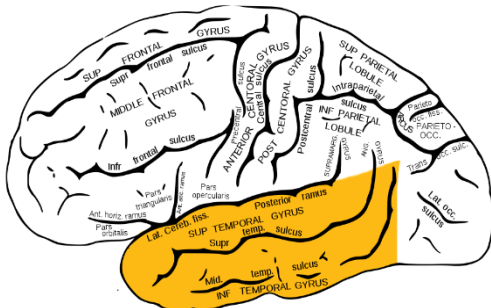
#### INTERICTAL

30% dos  
pacientes  
apresentam  
atividade  
paroxística focal  
temporal

Pode ser  
ativada pelo  
sono e a  
privação de  
sono

#### ICTAL

O EEG pode ser  
apresentar  
alterações focais  
na região  
temporal ou  
fronto-temporal



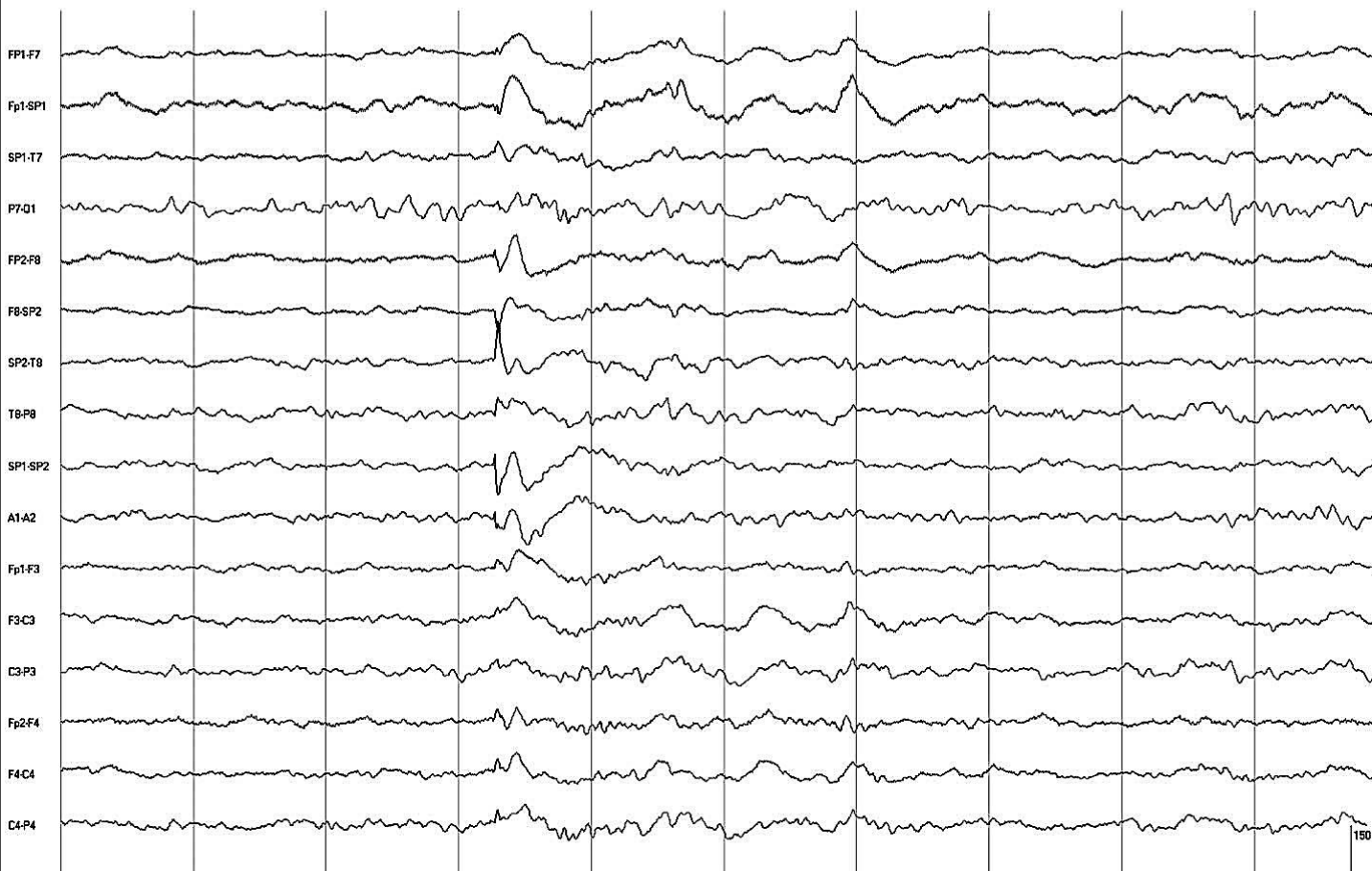


# EPILEPSIA AUTOSSÓMICA DOMINANTE COM CARACTERÍSTICAS AUDITIVAS

## EPILEPSIA FAMILIAR DO LOBO TEMPORAL LATERAL

a) EEG interictal de paciente do sexo feminino.

As crises apresentam aura com náuseas, alucinações auditivas (ruídos) e sensações gástricas desagradáveis seguidas de 1 a 2 minutos de olhar fixo e falta de resposta.

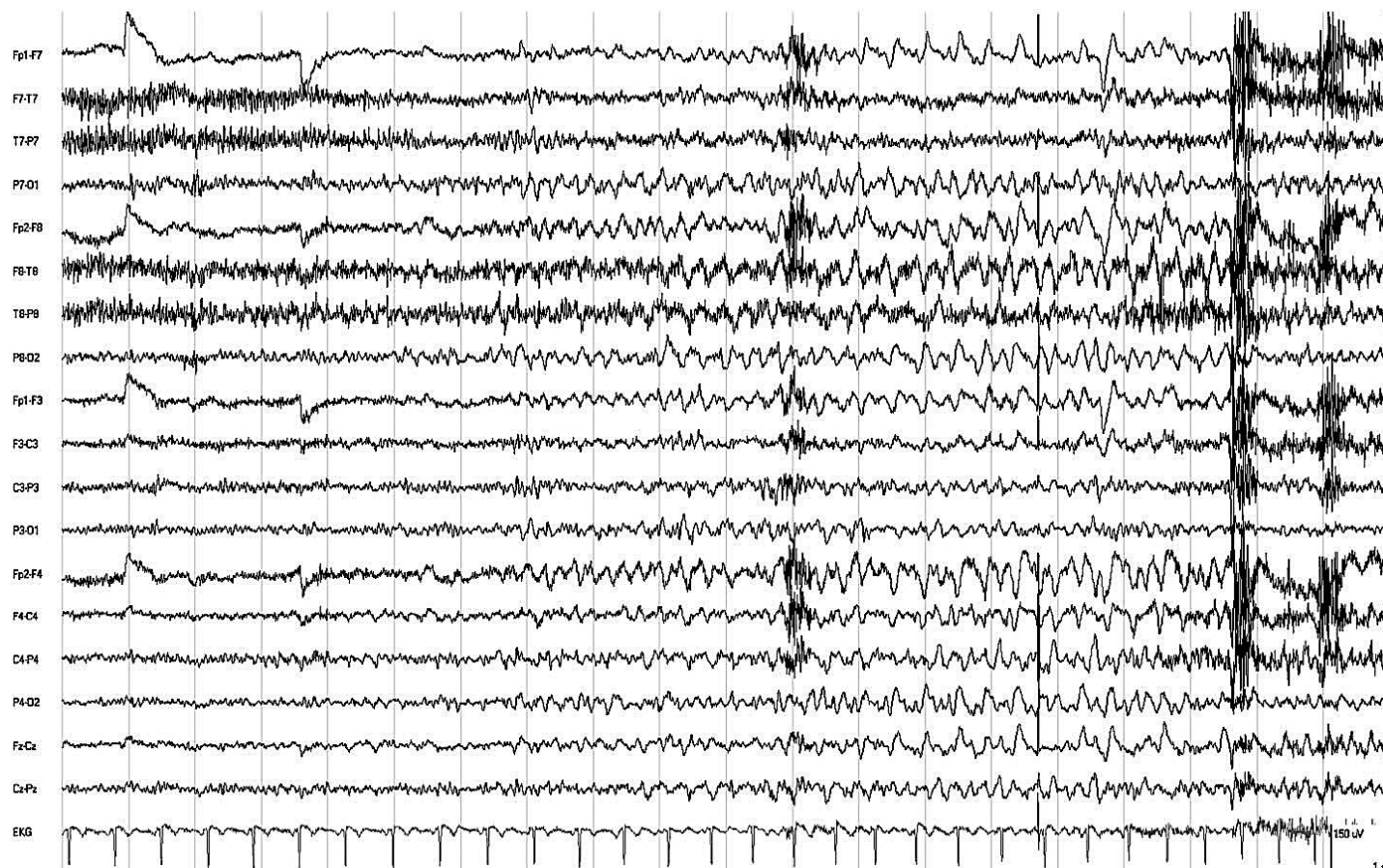


Onda abrupta na região temporal anterior esquerda.



# EPILEPSIA AUTOSSÓMICA DOMINANTE COM CARACTERÍSTICAS AUDITIVAS

## EPILEPSIA FAMILIAR DO LOBO TEMPORAL LATERAL



b) EEG ictal com montagem longitudinal.

No início da crise observa-se atividade delta no hemisfério direito com máximo na região temporal (máximo em F8-T8 e Fp2).