


XIII Reunião de Citologia

Apresentação de Caso nº3: Citologia Ginecológica



Alexandre Luís
Daniela Vieira
Vanessa Tavares
Rúben Roque
Saudade André
Paula Mendonça

História Clínica

- Mulher 74 anos;
- Antecedente de pólipos benignos uterinos excisados aos 55 anos;
- História de utilização de ACO e DIU;
- G5P2;
- Perdas hemáticas e presença de lesão uterina cujo diagnóstico foi carcinoma pouco diferenciado de alto grau.



➔ Citologia em meio líquido - ThinPrep

Achados Citológicos

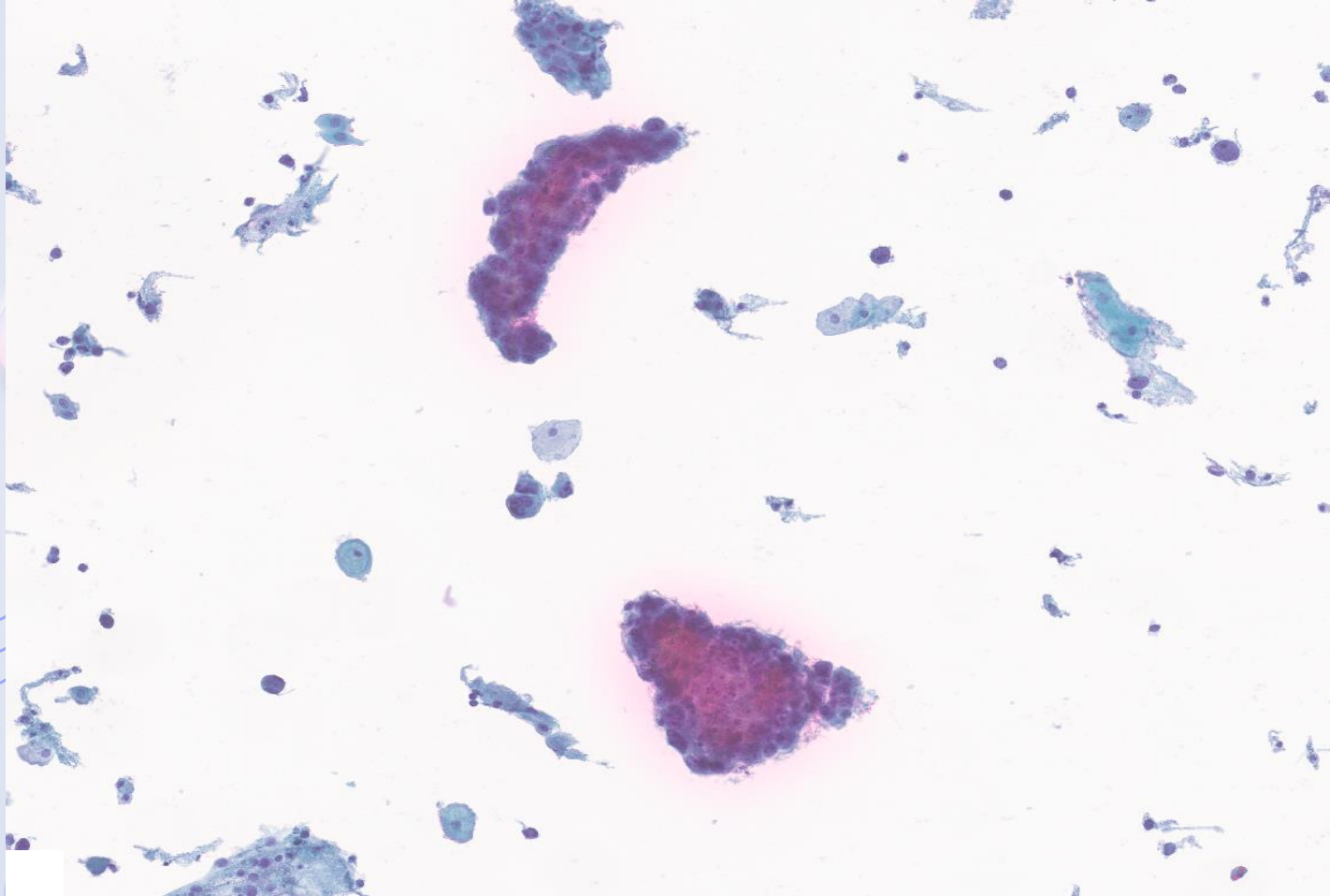


Figura 1 – Papanicolaou (100x)

Achados Citológicos

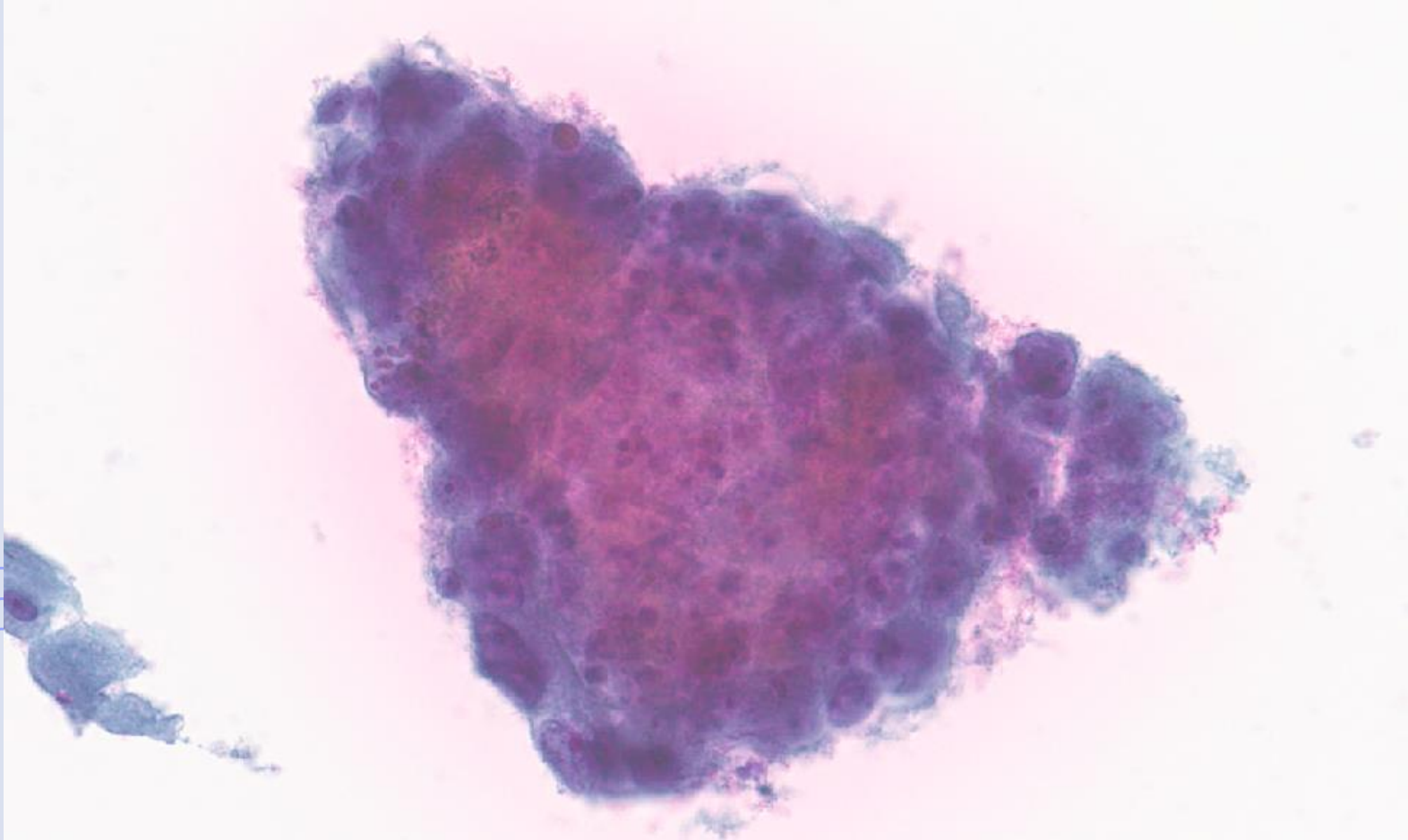


Figura 2 – Papanicolau (400x)

Achados Citológicos

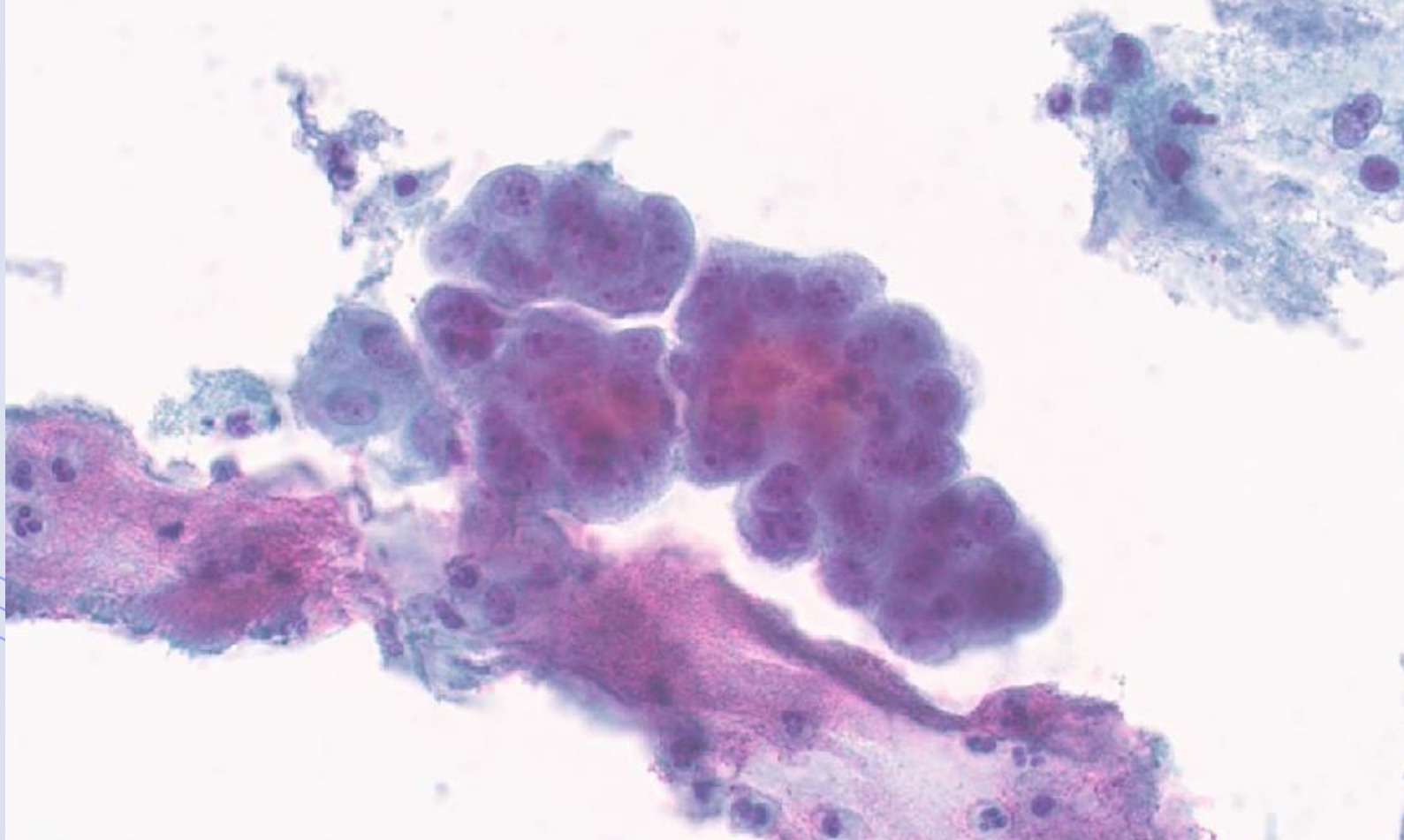


Figura 3 – Papanicolau (100x)

Achados Citológicos

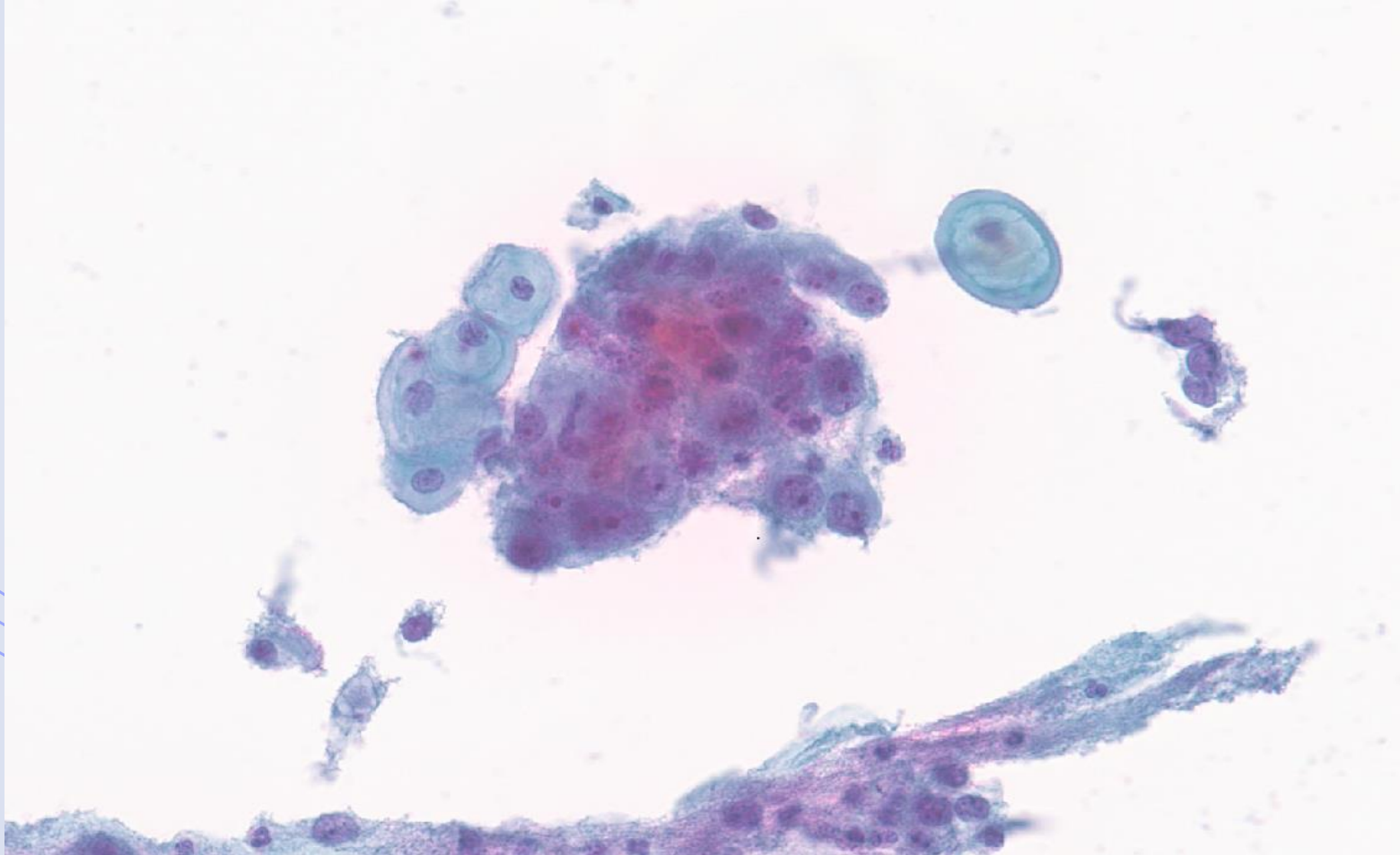


Figura 4 – Papanicolau (400x)

Achados Citológicos

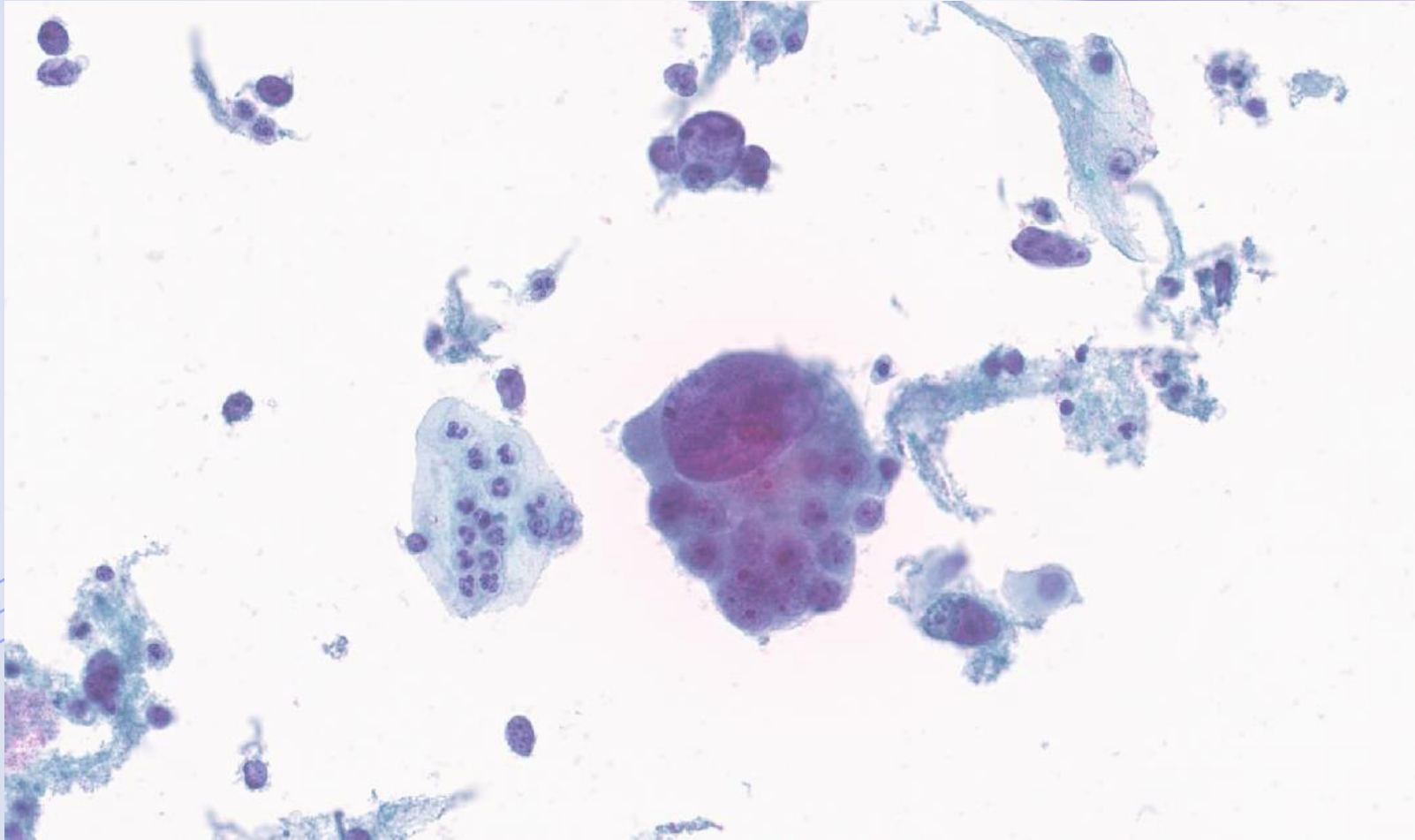


Figura 5 – Papanicolau (400x)

Opções de Resultados Citológicos

- Adenocarcinoma SOE
- Adenocarcinoma Endocervical
- Adenocarcinoma Endometrial
- Adenocarcinoma Extrauterino



Votação

The background features a light blue gradient with abstract purple and pink shapes. There are three wavy blue lines on the left, three on the right, and a small circle on the right. Two spheres with a purple-to-pink gradient are positioned in the top right and bottom left.

Adenocarcinoma Endocervical

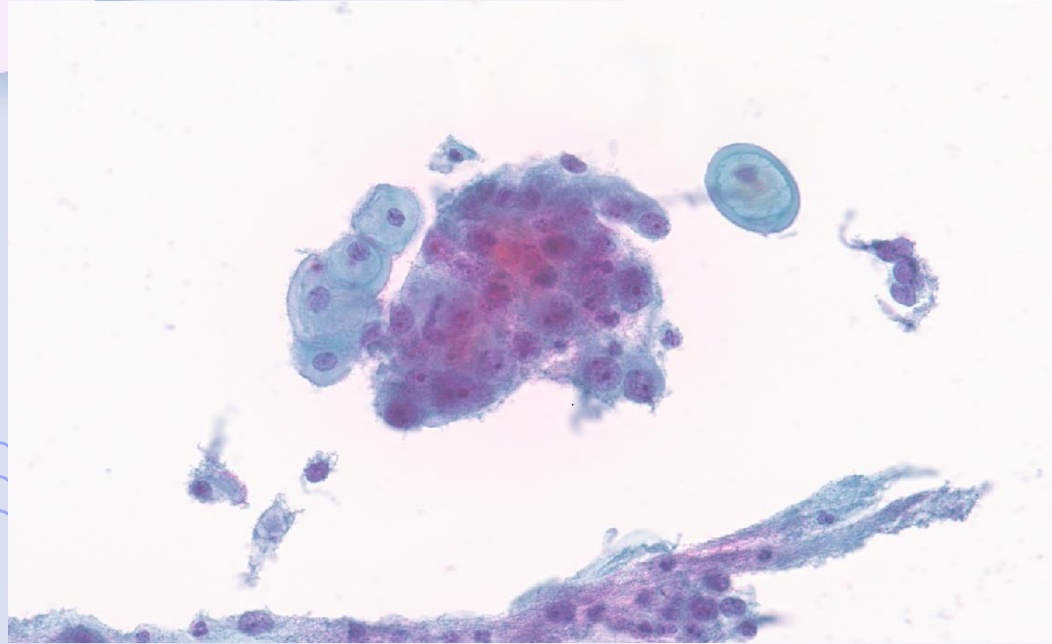


Figura 4 – Papanicolau (400x).

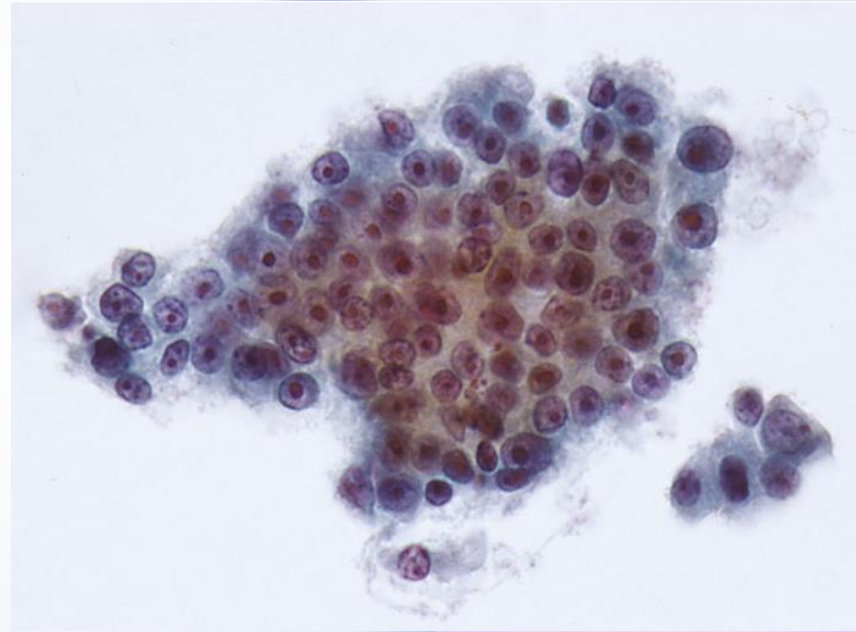


Figura 6– Papanicolau (400x). Fonte: Nayar, R.; Wilbur, D. The Bethesda System for Reporting Cervical Cytology: Definitions, Criteria, and Explanatory Notes, 3rd ed.; Springer International

Adenocarcinoma Endometrial

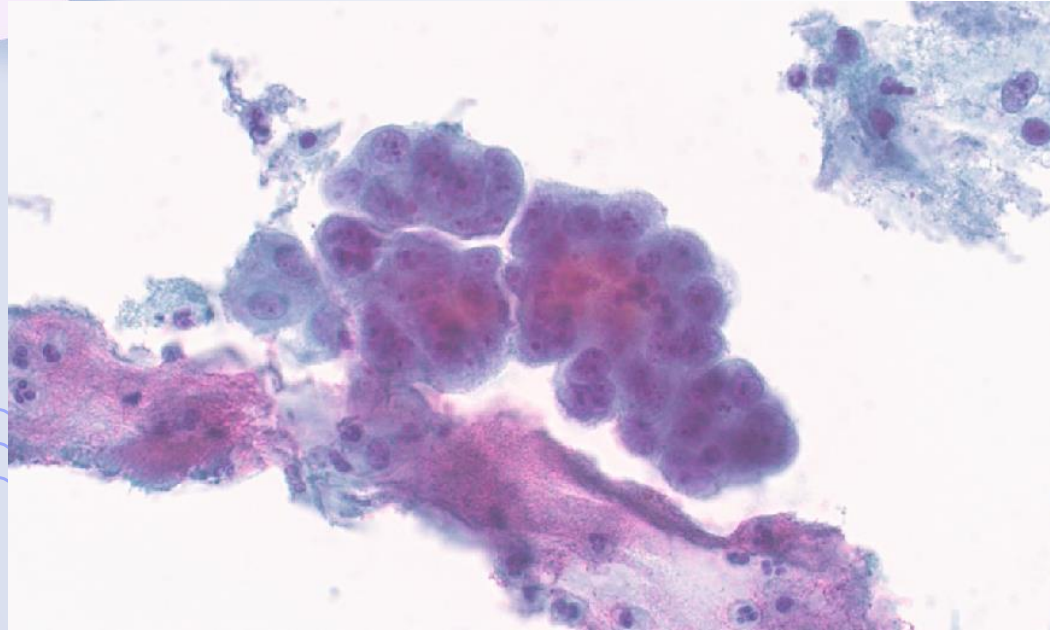


Figura 3– Papanicolau (400x).

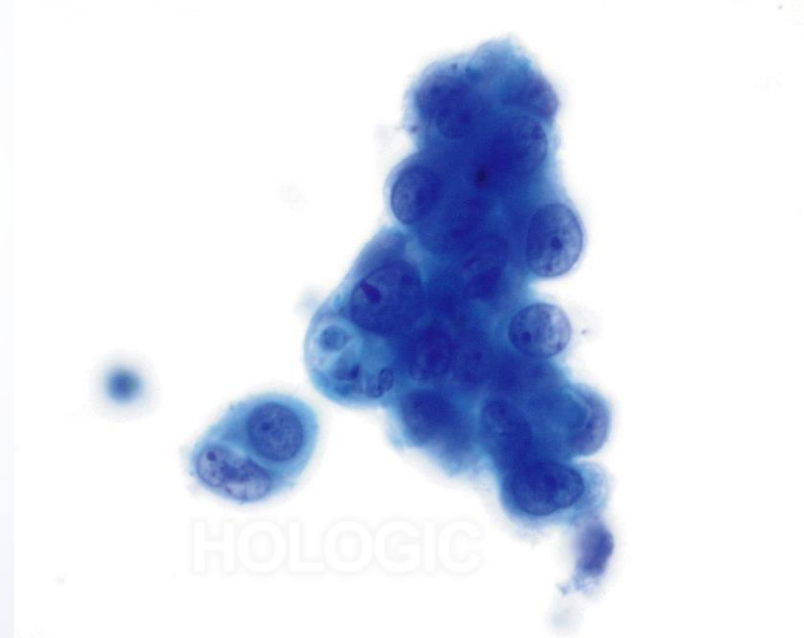


Figura 7– Papanicolau (400x). Fonte: <https://cytologystuff.com/study/gyn-atlas-table-of-contents/endometrial-adenocarcinoma/>

Achados Citológicos

Endocervical	Endometrial
Folhetos bidimensionais	Agregados tridimensionais com configuração morular/papilar
Células com forma colunar	Células pequenas e arredondadas
Núcleos pleomórficos	Hipercromasia e anisocariose com núcleos arredondados
Macronucleólos	Nucléolos pequenos a proeminentes
Cromatina vesicular com distribuição heterogénea	Cromatina finamente granular com distribuição heterogénea
Citoplasma alongado	Citoplasma escasso e vacuolizado
Diátese tumoral típica	" <i>Watery diathesis</i> "

Resultado Citológico

Adenocarcinoma
SOE

Exame Histológico da Peça e Biópsia

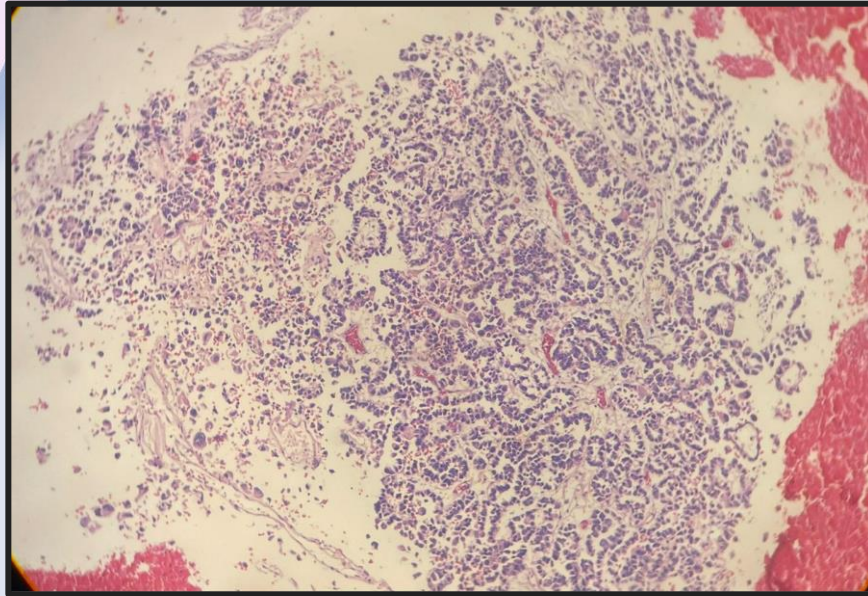


Figura 8 - HE, 100x. - Biópsia do lesão polipoide uterina, Hospital do Barreiro

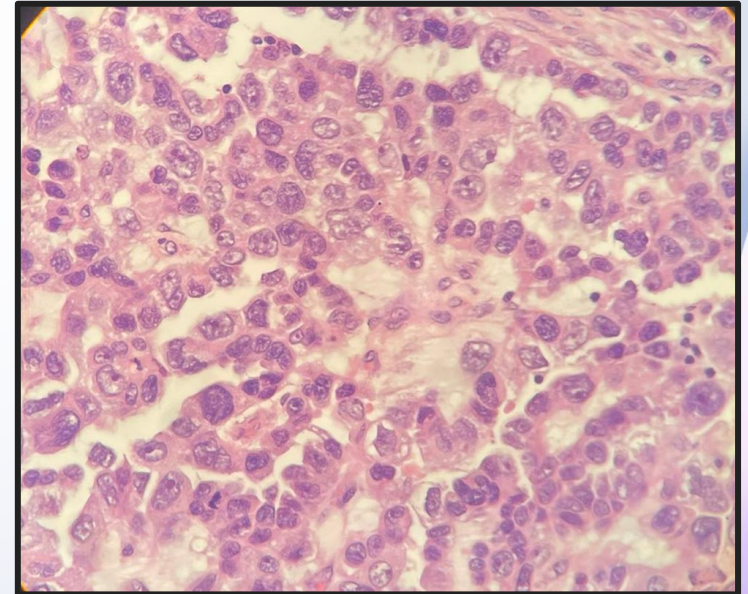


Figura 9 - HE, 400x. - Peça de hysterectomia, IPO

Painel de Imunohistoquímica

	Marcação	Sem Marcação
Msh2	X	-
HNF1b	X	-
Vimentina	X	-
P53	X	-
Pms2	-	X
PAX-8	X	-
Mlh1	-	X
Msh6	-	X
RP	-	X
RE	-	X

Diagnóstico Final

**Adenocarcinoma
Seroso do
Endométrio**

Considerações Finais

Fatores de Risco

Gerais:

- Idade;
- Dieta e Exercício;
- Obesidade;
- Diabetes Tipo II;
- Terapêutica Hormonal (Estrogénio);
- Pilula;
- DIU;
- Múltiplas Gestações;
- Certos Tumores do Ovário;
- História Familiar (cancro colorectal ou endometrial);
- Antecedentes de cancro da mama ou do ovário, hiperplasia endometrial;

Idade;
Pilula;
DIU;
Múltiplas gestações.

Follow-up *

Avaliação pré-tratamento

Realização de RM pélvica

Endometrióide G3 – Alto Grau

Cirurgia

Histerectomia total com anexectomia bilateral, Linfadenectomia pélvica e Excisão dos ganglios lomboaórticos

Estadiamento

Estádio IA - Tumor confinado ao corpo uterino sendo a Invasão inferior a 1/2 do miométrio

Classificação TNM: pT1N0

Tratamento

Proposta de quimioterapia seguida de braquiterapia vaginal

No final da Quimioterapia foi referenciada para consulta de radioterapia

Referências Bibliográficas

- Hendrickson MR, Kempson RL. THE DIFFERENTIAL DIAGNOSIS OF ENDOMETRIAL ADENOCARCINOMA. SOME VIEWPOINTS CONCERNING A COMMON DIAGNOSTIC PROBLEM. *Pathology (Phila)*. 1980;12:3U_61.
- Senechal C, Cottureau E, De Pauw A, Elan C, Dagousset I, Fourchette V, et al. [Environmental and genetic risk factors for endometrial carcinoma.]. *Bull Cancer (Paris)*. fevereiro de 2015;102.
- Moxley KM, McMeekin DS. Endometrial carcinoma: a review of chemotherapy, drug resistance, and the search for new agents. *The oncologist*. 2010/10/07 ed. 2010;15(10):1026–33.
- Endometrial Cancer Causes, Risk Factors, and Prevention [Internet]. [citado 11 de abril de 2022]. Disponível em: <https://www.cancer.org/cancer/endometrial-cancer/causes-risks-prevention.html>
- Cibas ES, Ducatman BS. *Cytology diagnostic principles and clinical correlates*. 5 ed. Filadélfia: Elsevier; 2019
- Nayar, R.; Wilbur, D. *The Bethesda System for Reporting Cervical Cytology: Definitions, Criteria, and Explanatory Notes*, 3rd ed.; Springer International
- Endometrial Adenocarcinoma – CytologyStuff [Internet]. [citado 11 de abril de 2022]. Disponível em: <https://cytologystuff.com/study/gyn-atlas-table-of-contents/endometrial-adenocarcinoma/>