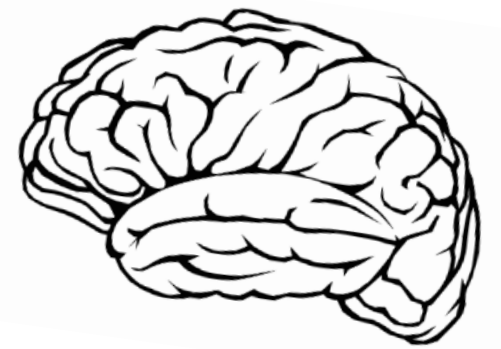


Highlights da Monitorização EEG Contínua na
Abordagem do Estado de Mal Não Convulsivo
(EMNC)

Estudantes: Ana Rita Faria (2019281), Catarina
Amaro (2019290) e Catarina Gonçalves (2019289)
Orientador: Prof.º Daniel Carvalho



2 de fevereiro de 2023



Conteúdos da Apresentação

- *Status Epilepticus*
- Estado de Mal Não Convulsivo (EMNC);
- Eletroencefalograma Contínuo (EEGç);
- Monitorização e especificidades do EEGç
- Desafios na monitorização contínua ;
- Relação custo-benefício ;
- EEGçvs EEGseriado convencional ;
- Dispositivo *Wearable*;
- Conclusão.

Status Epilepticus

Condição resultante da falha dos mecanismos responsáveis pelo término das crises ou pela entrada dos mecanismos que iniciam as crises, levando normalmente a convulsões prolongadas. (1)

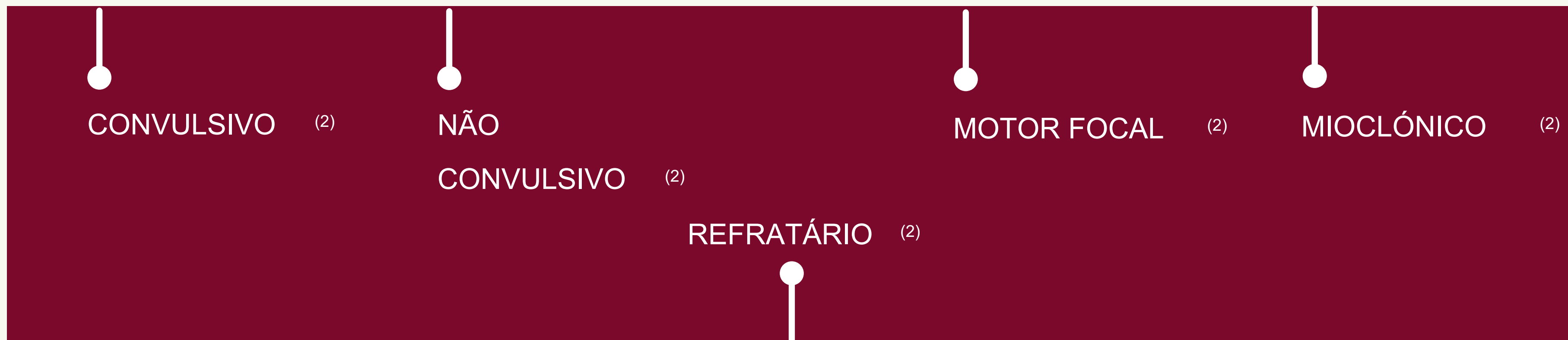
T1

Atividade convulsiva contínua (1)

Atividade convulsiva contínua

Após o qual existe um risco de consequências a longo prazo (1)

T2



1. Trinka E, Cock H, Hesdorffer D, Rossetti AO, Scheffer IE, Shinnar S, et al. A definition and classification of status epilepticus - Report of the ILAE Task Force on Classification of Status Epilepticus. *Epilepsia*. 2015;56(10):1515–23.

2. Wylie T, Sandhu DS, Murr N. Status Epilepticus. 2022.

ESTADO DE MAL NÃO CONVULSIVO (EMNC)

Padrão crítico identificado no eletroencefalograma
(EEG) ⁽²⁾

Sem
movimentos
tónico-
clónicos ⁽²⁾

Alteração do
estado de
consciência ⁽²⁾

Pode
apresentar
sinais motores
subtis ⁽²⁾



ETIOLOGIA

- Hipóxia ⁽²⁾
- Emergência hipertensiva ⁽²⁾
- Distúrbios autoimunes ⁽²⁾
- Infecções do sistema nervoso central ⁽²⁾
- Anomalias metabólicas ⁽²⁾
- Acidente vascular cerebral ⁽²⁾
- Traumatismo crânio-encefálico ⁽²⁾
- Toxicidade de drogas ⁽²⁾
- Síndrome de abstinência de drogas ⁽²⁾

ESTADO DE MAL NÃO CONVULSIVO (EMNC)

CRITÉRIOS DE *SALZBURG*

Ocorrência de:

- 25 ou mais descargas epileptiformes (2,5Hz) durante 10s ⁽³⁾
- Descargas epileptiformes com frequência inferior a 2,5 ciclos por segundo ⁽³⁾
- Atividade delta/ teta rítmica com frequência superior a 0,5 ciclos por segundo ⁽³⁾

+

Presença de pelo menos 1 condição :

- a) Melhorias clínicas e eletroencefalográficas devido a drogas antiepilépticas ⁽³⁾
- b) Fenómenos clínicos subtis ⁽³⁾
- c) Evolução espaço-temporal típica ⁽³⁾

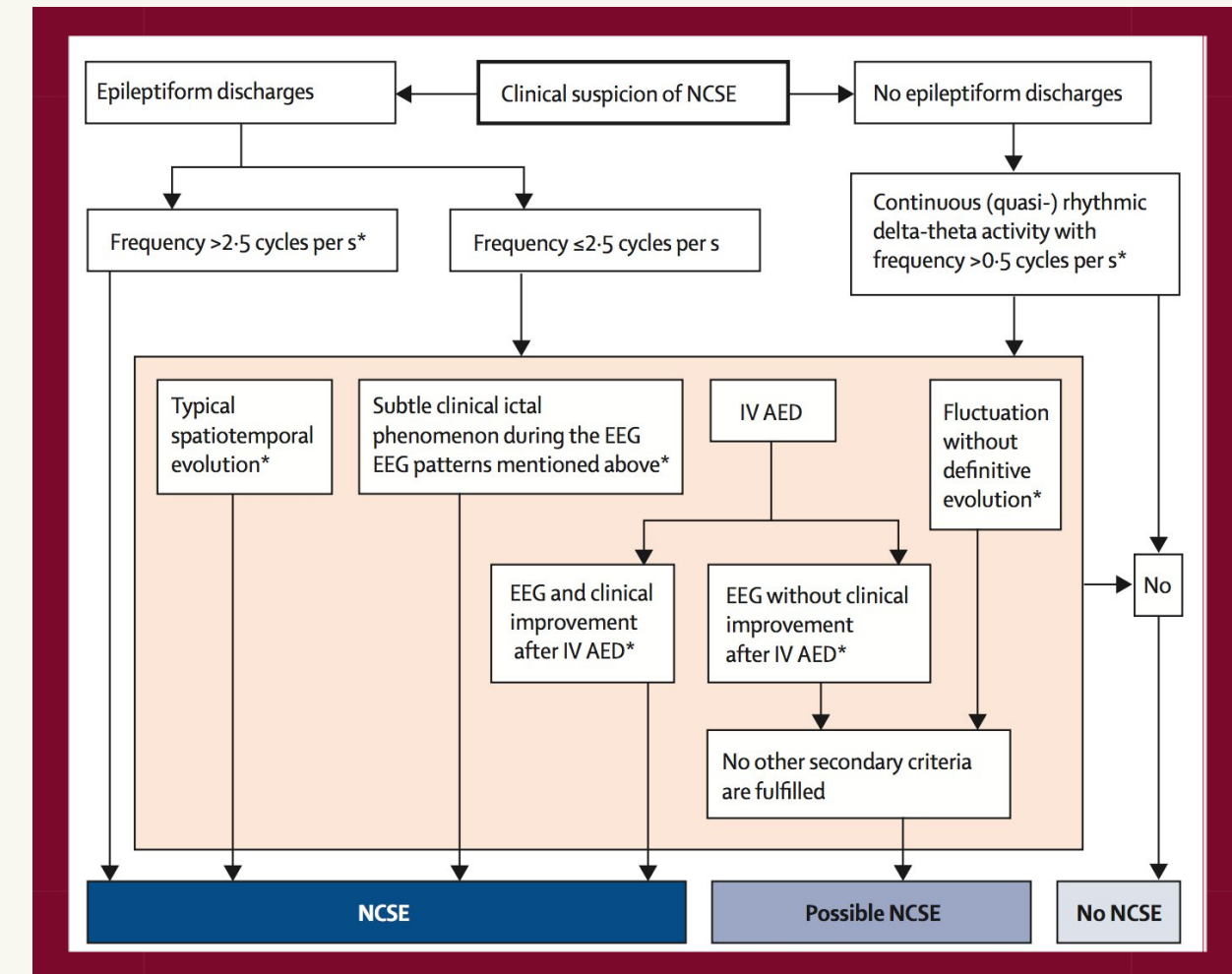


Figura 1- Critérios de *Salzburg*

Eletroneurograma Contínuo (EEGc)

Evolução dos equipamentos de EEG⁽⁴⁾



Registo de EEG por períodos prolongados⁽⁴⁾



Aumento do uso do EEGc na Unidade de Cuidados Intensivos (UCI)⁽⁴⁾



Papel fundamental na avaliação do estado neurológico de pacientes em estado crítico⁽⁴⁾

Indicações

PARA UTILIZAÇÃO DO EEGc NO EMNC:

- ◆ Status mental anormal persistente, seguido de status convulsivo ou com outras evidências clínicas de crises⁽⁵⁾
- ◆ Lesão cerebral aguda supratentorial com alteração do estado mental⁽⁵⁾
- ◆ Estado mental instável sem explicação e sem lesão cerebral aguda conhecida⁽⁵⁾
- ◆ Padrões EEG (descargas periódicas e atividade delta rítmica lateralizada)⁽⁵⁾
- ◆ Risco clínico de crises potencialmente mascaradas pela ação de fármacos⁽⁵⁾
- ◆ Eventos clínicos paroxísticos suspeitos de ser crises⁽⁵⁾

4. Wittman JJ, Hirsch LJ. Continuous Electroencephalogram Monitoring in the Critically Ill. *Neurocrit Care*. 2005;2(3):330–41.

5. Rosenthal ES. Seizures, Status Epilepticus, and Continuous EEG in the Intensive Care Unit. *CONTINUUM: Lifelong Learning in Neurology*. 2021 Oct;27(5):1321–43.

Monitorização e especificidades do EEGc

● MONITORIZAÇÃO

- Colódio ⁽⁶⁾
- Menos elétrodos (desde que seja entendido que o uso de menos elétrodos está associado a uma eficácia diagnóstica um pouco menor)⁽⁶⁾

● PROCESSAMENTO DE INFORMAÇÃO

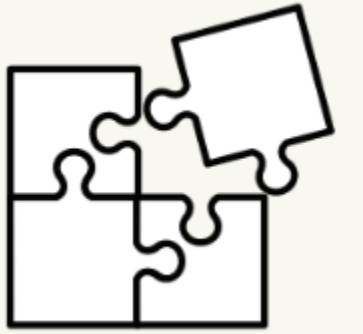
- *User-friendly* ⁽⁷⁾
- FFT → EEG quantitativo ⁽⁷⁾
- Matriz Espectral Compactada (CSA)⁽⁸⁾

6. Kubota Y, Nakamoto H, Egawa S, Kawamata T. Continuous EEG monitoring in ICU. J Intensive Care. 2018 Dec 17;6(1):39.

7. Mellado P, Diedler J, Steiner T. Continuous EEG Monitoring in the ICU.

8. Murthy JMK, Naryanan TJ. Continuous EEG monitoring in the evaluation of non-convulsive seizures and status epilepticus. Neurol India. 2004 Dec;52(4):430–5.

Desafios



PREPARAÇÃO
E APLICAÇÃO
DE ELÉTRÓDOS⁽⁶⁾

ANÁLISE EM
TEMPO REAL⁽⁶⁾

ARTEFACTOS⁽⁶⁾

Custo-Benefício

51 %

Papel importante na tomada de decisão clínica⁽⁶⁾

82%

Deteção de patologia potencialmente tratável através do EEGc⁽⁶⁾

ESTUDO *JORDAN ET AL*

EEGc

Maior deteção de características ictais e interictais (taxa de deteção 15,7% em 32 horas)⁽⁹⁾

Modificação da terapia anticonvulsiva orientada por EEG⁽⁹⁾

EEG seriado

Taxa de deteção 4,4% em 40 minutos⁽⁹⁾

Conclusão:

O EEG convencional seriado pode apresentar uma alternativa válida ao EEGc em centros com recursos limitados⁽⁹⁾

Dispositivo *CerebAir*

- ✓ Ligação sem fios (wireless)⁽¹⁰⁾
- ✓ Eléttodos pré-posicionados⁽¹⁰⁾
- ✓ Dados podem ser revistos de modo remoto⁽¹⁰⁾



Vantagens :

- Menor tempo necessário de preparação⁽¹¹⁾
- Possível aplicação por parte da equipa hospitalar não especializada⁽¹¹⁾
- Acesso remoto em tempo real⁽¹¹⁾

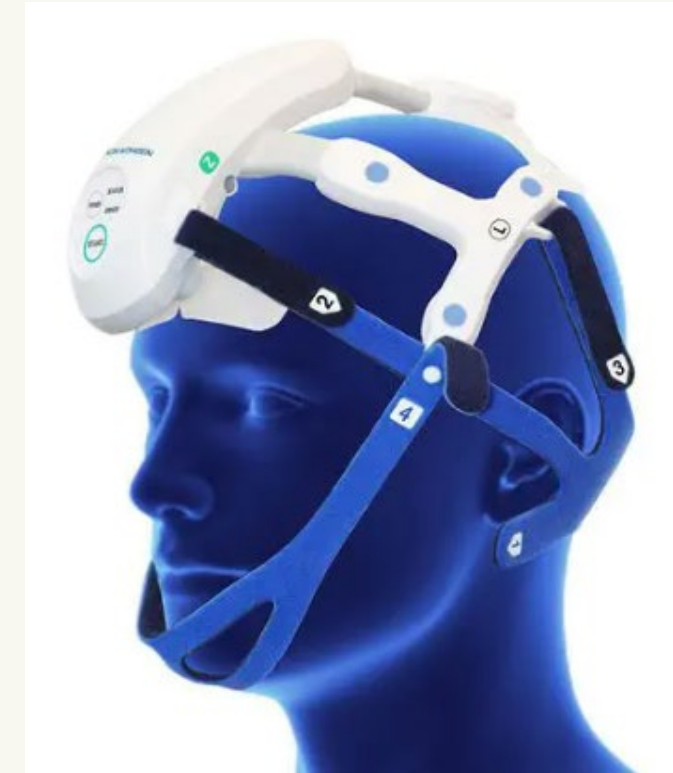

Figura 2- Dispositivo *CerebAir*

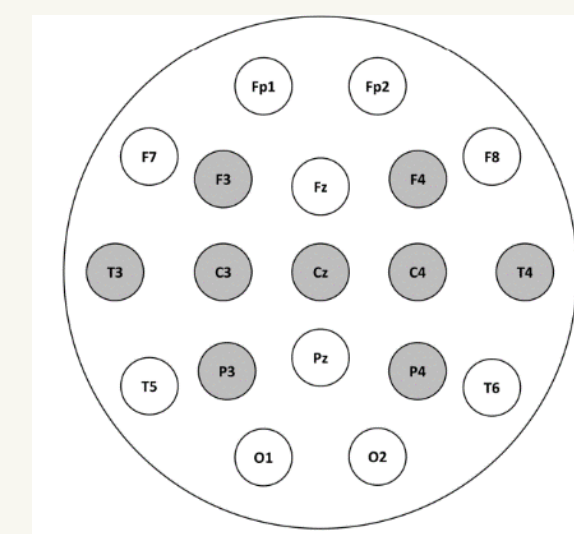


Figura 3- Monitorização do dispositivo *CerebAir*

10. Ball DJ, Eynon DCA, Veenith PT. CerebAir for continuous EEG monitoring in intensive care Medtech innovation briefing. 2021 [cited 2023 Jan 22]; Available from : www.nice.org.uk/guidance/mib279

11. Meyer M, Fuest S, Krain D, Juenemann M, Braun T, Thal SC, et al. Evaluation of a new wireless technique for continuous electroencephalography monitoring in neurological intensive care patients. J Clin Monit Comput [Internet]. 2021;35(4):765–70. Available from : <https://doi.org/10.1007/s10877-020-00533-8>



A utilização do EEGc compensa?

Referências Bibliográficas

1. Trinka E, Cock H, Hesdorffer D, Rossetti AO, Scheffer IE, Shinnar S, et al. A definition and classification of status epilepticus - Report of the ILAE Task Force on Classification of Status Epilepticus. *Epilepsia*. 2015;56(10):1515–23.
2. Wylie T, Sandhu DS, Murr N. Status Epilepticus. 2022.
3. Leitinger M, Beniczky S, Rohrer A, Gardella E, Kalss G, Qerama E, et al. Salzburg Consensus Criteria for Non-Convulsive Status Epilepticus-- approach to clinical application. *Epilepsy Behav*. 2015 Aug;49:158–63.
4. Wittman JJ, Hirsch LJ. Continuous Electroencephalogram Monitoring in the Critically Ill. *Neurocrit Care*. 2005;2(3):330–41.
5. Rosenthal ES. Seizures, Status Epilepticus, and Continuous EEG in the Intensive Care Unit. *CONTINUUM: Lifelong Learning in Neurology*. 2021 Oct;27(5):1321–43.
6. Kubota Y, Nakamoto H, Egawa S, Kawamata T. Continuous EEG monitoring in ICU. *J Intensive Care*. 2018 Dec 17;6(1):39.
7. Mellado P, Diedler J, Steiner T. Continuous EEG Monitoring in the ICU.
8. Murthy JMK, Naryanan TJ. Continuous EEG monitoring in the evaluation of non-convulsive seizures and status epilepticus. *Neurol India*. 2004 Dec;52(4):430–5
9. Rossetti AO, Schindler K, Sutter R, Rüegg S, Zubler F, Novy J, et al. Continuous vs Routine Electroencephalogram in Critically Ill Adults With Altered Consciousness and No Recent Seizure. *JAMA Neurol*. 2020 Oct 1;77(10):1225.
10. Ball DJ, Eynon DCA, Veenith PT. CerebAir for continuous EEG monitoring in intensive care Medtech innovation briefing. 2021 [cited 2023 Jan 22]; Available from: www.nice.org.uk/guidance/mib279
11. Meyer M, Fuest S, Krain D, Juenemann M, Braun T, Thal SC, et al. Evaluation of a new wireless technique for continuous electroencephalography monitoring in neurological intensive care patients. *J Clin Monit Comput [Internet]*. 2021;35(4):765–70. Available from: <https://doi.org/10.1007/s10877-020-00533-8>



Obrigada pela vossa
atenção!

