

## Análise quantitativa da saturação de gordura em ressonância magnética mamária: comparação das técnicas SPAIR e DIXON

Regina Rosa<sup>1</sup>, Hugo Ferreira<sup>2</sup>

1. Mestrado em Radiações Aplicadas às Tecnologias da Saúde – Ramo de especialização: Ressonância Magnética, Escola Superior de Tecnologia de Saúde de Lisboa, Instituto Politécnico de Lisboa. regirosa@gmail.com

2. Instituto de Biofísica e Engenharia Biomédica (IBEB), Faculdade de Ciências, Universidade de Lisboa.

**RESUMO: Introdução** – A ressonância magnética (RM) mamária com injeção de contraste é uma ferramenta indispensável para a caracterização de lesões mamárias. Para tal, é fulcral uma boa capacidade de saturação de gordura de forma a delimitar as lesões observadas. Este trabalho tem como objetivo analisar quantitativa e qualitativamente as técnicas de saturação de gordura em RM mamária, nomeadamente as técnicas SPAIR e Dixon. **Metodologia** – Utilizou-se um equipamento de RM de 1,5T com bobina específica para a mama. Aplicou-se, durante o exame, uma sequência adicional em que a técnica de saturação de gordura utilizada foi a Dixon. Posteriormente foram analisadas as imagens obtidas com as técnicas SPAIR e Dixon e colocadas regiões de interesse (ROI) na lesão, na glândula mamária, no tecido adiposo e no ar. Estes valores de sinal obtidos foram registados e calcularam-se as relações sinal-ruído (SNR), contraste-ruído (CNR) e uniformidade de saturação de gordura para as mesmas estruturas a analisar e nas distintas sequências. **Resultados** – Verificou-se que a técnica de supressão de gordura Dixon apresenta resultados quantitativos e qualitativos superiores à técnica SPAIR. **Conclusões** – Recomenda-se a utilização da técnica Dixon para saturação de gordura nas sequências de estudo dinâmico com agente de contraste, especificamente nos estudos de RM mamária.

*Palavras-chave: imagem por ressonância magnética da mama, cancro da mama, saturação de gordura, Dixon.*

## Fat saturation in breast dynamic contrast-enhanced magnetic resonance imaging (DCE-MRI): comparison between DIXON and SPAIR techniques

**ABSTRACT: Introduction** – Breast MRI with contrast injection is an indispensable tool for the characterization of breast lesions. To achieve this, good fat saturation is important in order to delimit the lesions. This study aims to assess quantitatively and qualitatively the fat saturation techniques in breast MRI, including SPAIR and Dixon techniques. **Materials and methods** – The study was performed in 1.5T MRI equipment and a specific breast coil was used. The study included an additional sequence with the Dixon fat saturation technique. Subsequently, the images obtained were analyzed and specific ROI were placed in the lesion, mammary gland, adipose tissue and air, for both SPAIR and Dixon technique images. The obtained signal values were registered and, the SNR, CNR and uniformity of fat saturation were calculated for all mentioned structures. **Results** – It was found that the fat suppression technique Dixon quantitative and qualitative results are better than the technique SPAIR. **Conclusions** – From this study, the use of the Dixon technique for fat saturation is recommended in the dynamic study sequences with contrast agent, specifically in breast MRI studies.

*Keywords: breast magnetic resonance imaging, breast cancer, fat saturation, Dixon.*

## Introdução

A incidência de lesões neoplásicas da mama é bastante elevada em países desenvolvidos e, por isso, é fundamental a existência de técnicas de diagnóstico e terapêutica precisas e eficazes<sup>1-3</sup>. A ressonância magnética (RM) mamária com injeção de contraste paramagnético (DCE) possibilita o fornecimento de uma imagem com elevada qualidade morfológica devido à sua elevada resolução; simultaneamente, adquire informação dinâmica ao longo do tempo, o que permite diferenciar tecidos malignos de benignos através do comportamento de captação de contraste. Assim, permite alargar a escala de sensibilidade no diagnóstico de cancro de mama<sup>2,4-7</sup>. A sequência 3D *Fast Spoiled Gradient Echo* (SPGR ou FLASH) é considerada a sequência *standard* para o DCE em RM mamária e permite obter uma elevada resolução temporal e espacial em simultâneo.

A supressão da gordura é outro parâmetro fundamental em RM mamária por DCE, porque diminui os artefactos de desvio químico e permite a caracterização e o diagnóstico de lesões<sup>8-12</sup>. A técnica *Spectral Selective Adiabatic Inversion Recovery* (SPAIR) consiste na aplicação de um pulso de inversão seletivo na frequência dos spins dos lípidos em todo o volume de estudo. O TI é selecionado para que a magnetização longitudinal da gordura seja nula e assim apenas o sinal da água se mantém constante<sup>13-15</sup>. A técnica *Two Point Dixon* (2PD) consiste na obtenção de dois ecos distintos, recorrendo a dois TE – 2,3ms e 4,6ms – com apenas a aplicação de um pulso de excitação de RF<sup>10,13,16-17</sup>. A técnica 2PD fornece um enorme benefício para RM mamária, pois permite uma boa uniformidade de saturação de gordura, especialmente em FOV grandes e rapidamente permite adquirir duas imagens com contrastes distintos num mesmo TR<sup>10,12,18-19</sup>. Uma grande potencialidade da técnica Dixon é a capacidade de quantificação de água ou de gordura através do cálculo de uma fração. Como o sinal proveniente de RM corresponde a estes dois tecidos, é possível calcular a percentagem de água e gordura de acordo com as imagens de água e gordura adquiridas com a técnica Dixon<sup>20-22</sup>. No caso de patologias mamárias, a quantificação das alterações do tecido mamário pode funcionar como um marcador de risco de carcinoma de mama<sup>21-23</sup>.

A realização deste estudo é motivada pela facto de a técnica Dixon não fazer parte do protocolo base do estudo da mama por RM para saturação de gordura no Hospital da Luz. Não existem muitos estudos que se foquem na utilização das novas técnicas de saturação de gordura em RM mamária. O objetivo desta investigação consiste em contribuir para a otimização de técnicas de saturação de gordura em RM mamária. Especificamente pretende-se avaliar quantitativa e qualitativamente a imagem obtida através da técnica de supressão de gordura Dixon e comparar com a técnica SPAIR, em exames de RM mamária.

## Materiais e métodos

### Amostra e equipamentos

De acordo com os critérios de inclusão (a realização de RM por suspeita/estadiamento da lesão; a ausência de próteses mamárias; a não realização de terapêutica hormonal de substituição; a realização de biópsia há mais de 7 dias, se aplicável), foram selecionados para este estudo 16 casos de exames de RM mamária, realizados durante o período de 7 de novembro a 12 de dezembro de 2012, sendo nove lesões benignas e sete lesões malignas. Considerou-se uma amostra do tipo não probabilística e a recolha dos dados foi obtida prospetivamente. Todos os dados da amostra foram recolhidos a partir do equipamento de RM Siemens Avanto 1,5T no Hospital da Luz, usando uma bobina *phased array* de 14 canais. O estudo foi aprovado pela instituição e obtido o consentimento das utentes.

### Aquisição das imagens

As pacientes foram submetidas ao protocolo Standard: sequência de localização, T1 TSE axial, coronal T2 FSE, axial difusão com SPAIR, estudo dinâmico axial T1 gradiente de Eco com SPAIR. Foi adicionada a sequência 3D FLASH Dual-echo Dixon antes e após a injeção de contraste. Os parâmetros técnicos utilizados que poderiam afetar a qualidade de imagem foram idênticos na sequência 3D FLASH\_SPAIR e 3D FLASH Dual-echo Dixon (cf. Tabela 1). Alguns parâmetros foram alterados para a implementação da técnica Dixon, nomeadamente o TR em 7,4ms e os dois TE 2,38ms e 4,76ms. O número e a orientação dos cortes variaram de acordo com o tamanho da mama a estudar, mas estes parâmetros foram iguais nas duas técnicas de saturação de gordura entre cada paciente. Na técnica Dixon, o algoritmo de reconstrução permitiu obter imagens de água e gordura automaticamente.

Tabela 1: Parâmetros das sequências a avaliar

Parâmetros das Sequências	
3D FLASH_SPAIR	3D FLASH Dual-echo Dixon
Matrix = 320x320	Matrix = 320x320
FOV = 300mm <sup>2</sup>	FOV = 300mm <sup>2</sup>
Espessura de corte = 0,94mm	Espessura de corte = 0,94mm
Intervalo entre cortes = 20%	Intervalo entre cortes = 20%
FA = 12°	FA = 12°
TR = 4,33ms	TR = 7,4ms
TE = 1,69ms	TE = 2,38ms TE = 4,76ms
Bandwidth = variável	Bandwidth = 390
Tempo de aquisição = entre 1min e 15seg a 1min e 30seg.	Tempo de aquisição = 1min e 41seg

### Análise de imagens

Os exames deste estudo foram analisados e pós-processados através do *software* Osirix, versão Pixmeo 5.5.1. 32-bit, Switzerland. Para cada exame da amostra foram colocados manualmente três ROI ovais na lesão, na glândula mamária, no tecido adiposo e numa zona de ar onde não se visualizava nenhuma região anatómica. De forma a garantir coerência na análise do estudo, os ROI de cada exame foram copiados nas seguintes imagens de aquisição: Dixon imagem água sem contraste (**Dixon A1**), SPAIR sem contraste (**SPAIR 1**), SPAIR com contraste, última fase do estudo dinâmico (**SPAIR 6**), Dixon imagem água com contraste (**Dixon A2**), SubDixon imagem água: **SubDixon** e **SubSPAIR**. Foi apresentada a informação relativa à média da intensidade de sinal da região e desvio padrão. Calculou-se a média de intensidade de sinal através do programa Excel (Microsoft Office Excel 2010; Microsoft Corporation). Este cálculo da média do sinal foi realizado para as seguintes estruturas: lesão, glândula mamária, tecido adiposo e ar.

Para a análise qualitativa, as imagens com as duas técnicas de saturação de gordura foram avaliadas segundo os seguintes parâmetros: homogeneidade de saturação de gordura, diferenciação das margens da lesão e do tecido adiposo envolvente e visualização do plexo axilar. No que diz respeito à análise quantitativa da saturação de gordura foram calculados o SNR, CNR e uniformidade de saturação de gordura nas distintas estruturas e imagens analisadas. Os valores de SNR foram avaliados através da fração de valores médios de intensidade de sinal dos ROI pelo desvio-padrão do ruído de imagem,  $SNR_{AR}$ . O CNR foi obtido pela subtração da intensidade de sinal médio de dois tecidos distintos, dividindo-o pelo desvio padrão do ruído. Foi calculado CNR entre lesão/glândula saudável, lesão/tecido adiposo e glândula saudável/tecido adiposo. Para a avaliação da uniformidade da saturação de gordura propõe-se o recurso aos valores da média do desvio padrão encontrados no tecido adiposo nas duas técnicas de saturação de gordura, SPAIR e Dixon imagem água e nas duas fases antes e após a injeção de contraste.

### Análise estatística

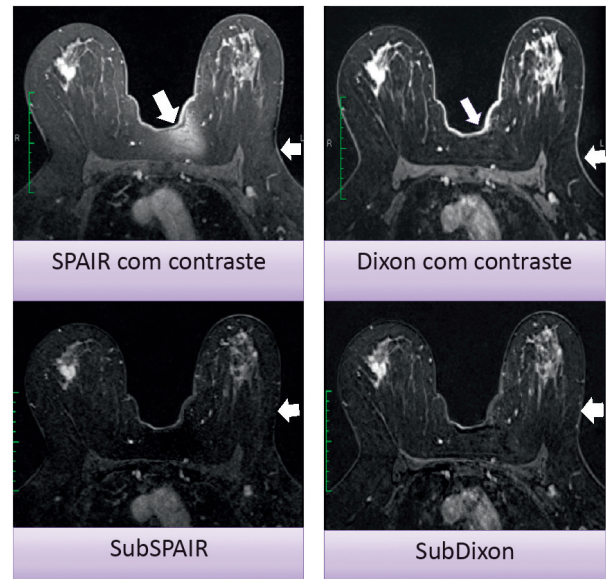
A análise estatística dos dados foi executada através do *software* SPSS 17.0 (Release 16.0.1 – Agosto 23, 2008; IBM, United States). Pretende-se analisar se existe melhor saturação de gordura recorrendo à técnica Dixon comparativamente à técnica SPAIR, através da aplicação de testes estatísticos T-Student ou de Wilcoxon para comparação de amostras emparelhadas, na medida em que se pretende comparar os valores médios de SNR e CNR obtidos com as duas técnicas Dixon e SPAIR. Considerando o valor de  $p$  igual ou menor que 0,05, indica um resultado estatisticamente significativo e conclui-se que existem diferenças significativas entre os valores medidos nas duas técnicas. Também se pretende avaliar se existem diferenças significativas entre os valores de uniformidade do SD no tecido adiposo nas mesmas imagens em análise. Se o valor  $p$  for menor ou igual a 0,05, então encontra-se perante a aceitação da hipótese alternativa, o que corresponde a que a técnica Dixon apresenta maior uniformidade na saturação de gordura.

### Resultados

Verificou-se que, num total de 16 casos, a média de idades consistiu em  $54,8 \pm 12,8$  anos. A faixa etária de patologia benigna encontrou-se em  $47,4 \pm 8,2$  anos e, na patologia maligna, a média de idades encontrou-se nos  $64,1 \pm 11,8$  anos.

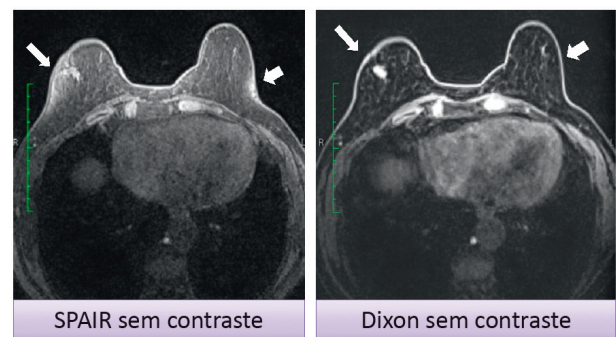
### Análise qualitativa

Após a visualização das imagens (cf. Figuras 1 e 2), constatou-se que a homogeneidade da saturação de gordura foi globalmente superior na técnica Dixon.



**Figura 1:** Caso ilustrativo de uma paciente com lesão atípica BIRADS 5, sem ter realizado biópsia. A qualidade da saturação do sinal de gordura é visualmente superior na técnica Dixon relativamente à técnica SPAIR, assim como melhor definição das estruturas ao nível do 1/3 posterior da mama.

A capacidade de visualização do plexo axilar, sendo uma região de maior probabilidade de artefactos e de menor qualidade de saturação de gordura, também foi maior na técnica Dixon.



**Figura 2:** Conjunto das imagens analisadas onde se observa bastante bem a distinção entre a saturação de gordura com a técnica SPAIR e Dixon. Nas setas visualizam-se as zonas da mama onde foi significativa esta diferença de saturação entre as duas técnicas.

### Análise quantitativa

Na comparação das técnicas de supressão de gordura Dixon com SPAIR obtém-se sempre uma maior SNR na técnica Dixon (cf. Figura 3). Os valores de SNR da lesão são superiores em Dixon antes da injeção de contraste ( $p=0,000$ ). A diferença da média do  $SNR_{AR}$  da lesão entre SPAIR 6 e Dixon A2 foi estatisticamente diferente ( $p=0,007$ ); como após o processamento de subtração das imagens ( $p=0,000$ ).

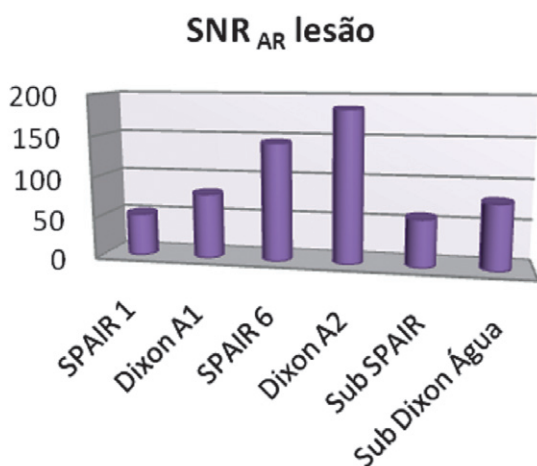


Figura 3: Resultados dos valores da média do SNR da lesão das distintas imagens analisadas.

Também se verificou que em CNR glândula/adiposo, CNR lesão/glândula e CNR lesão/adiposo os valores foram superiores na técnica Dixon, independentemente se foi aplicada antes ou após a injeção de contraste (cf. Figura 4). Na técnica Dixon A1, o valor médio do CNR glândula/adiposo foi de 75,8 e o do CNR lesão/adiposo foi de 71,1, enquanto na técnica SPAIR 1 o valor médio obtido foi respectivamente de 28,2 e 25,0. Verificou-se que a diferença da média do CNR glândula/adiposo SPAIR 1 com o CNR glândula/adiposo Dixon A1 foi estatisticamente significativa ( $p=0,000$ ), assim como entre CNR lesão/glândula SPAIR 1 com o CNR lesão/glândula Dixon A1 ( $p=0,017$ ). No que diz respeito à média do CNR lesão/adiposo SPAIR 1 com média do CNR lesão/adiposo Dixon A1, a diferença também foi estatisticamente significativa ( $p=0,000$ ).

Em Dixon A2, o valor médio de CNR lesão/adiposo foi de 166,8; por outro lado, na imagem SPAIR 6 o valor da mesma variável foi de 105,6. Ao aplicar o teste de Wilcoxon, verificou-se que a diferença da média do CNR lesão/adiposo SPAIR 6 com o CNR lesão/adiposo Dixon A2 foi estatisticamente significativa ( $p=0,001$ ). Na aplicação do teste T-Student verificou-se que a diferença da média do CNR lesão/glândula SPAIR 6 com a média do CNR lesão/glândula Dixon A2 não foi estatisticamente significativa ( $p=0,081$ ). A média de CNR lesão/adiposo na técnica SubDixon imagem água foi de 73,117, enquanto para SubSPAIR o valor obtido foi de 53,3. Ao aplicar o teste de Wilcoxon, constatou-se que a

diferença da média do CNR glândula/adiposo SubSPAIR com o CNR glândula/adiposo SubDixon foi estatisticamente significativa ( $p=0,005$ ).

Na aplicação do teste T-Student verificou-se que a diferença da média do CNR lesão/glândula SubSPAIR e com o CNR lesão/glândula SubDixon foi estatisticamente significativa ( $p=0,001$ ) e que a diferença da média do CNR lesão/adiposo SubSPAIR com a média do CNR lesão/adiposo SubDixon também foi estatisticamente significativa ( $p=0,000$ ).

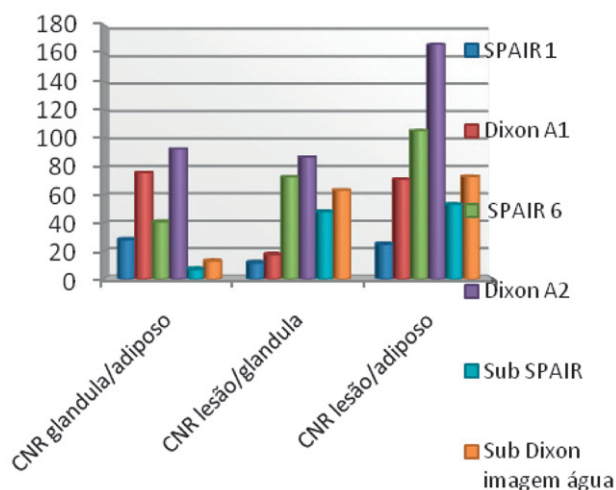


Figura 4: Gráfico onde se demonstram os resultados das três grandezas: CNR glândula/adiposo, CNR lesão/glândula e CNR lesão/adiposo, obtidos em seis conjuntos de imagens a analisar.

Constatou-se uma maior uniformidade de saturação de gordura na técnica Dixon face à técnica SPAIR, porque os valores obtidos da média do desvio padrão (SD) no tecido adiposo foram menores na técnica Dixon antes e após a injeção de contraste (cf. Tabela 2).

Observa-se que esta diferença é maior antes da injeção de contraste.

Tabela 2: Valor médio do desvio padrão no tecido adiposo nas várias imagens analisadas

Imagem analisada	Média SD adiposo
SPAIR 1	16,0
Dixon A1	11,3
SPAIR 6	19,2
Dixon A2	17,4
SubSPAIR	21,7
SubDixon Água	17,0

Ao aplicar o teste T-Student para amostras SPAIR 1 e Dixon A1 foram obtidas diferenças significativas entre a diferença

da média do SD no tecido adiposo ( $p=0,000$ ). Na realização do teste Wilcoxon, a diferença da média do SD do tecido adiposo entre as técnicas SPAIR 6 e Dixon A2 foi estatisticamente diferente ( $p=0,039$ ), assim como entre a técnica SubSPAIR e SubDixon ( $p=0,001$ ). Estes testes revelam que a uniformidade de saturação do tecido adiposo é superior recorrendo à técnica de saturação de gordura Dixon.

## Discussão

Verificou-se uma elevada qualidade de saturação de gordura na técnica Dixon que se reflectiu na homogeneidade de saturação de gordura e na capacidade de visualização do plexo axilar e de lesões mamárias.

O presente estudo, como o estudo de Dogan et al<sup>9</sup>, que estudaram uma amostra de 20 pacientes com lesões benignas e malignas num equipamento de 3T e compararam as técnicas de saturação sequência gradiente de eco com pulso de saturação selectivo espectral e 3D FSPGR *two-point Dixon*, constata que a saturação de gordura foi mais relevante no 1/3 posterior da mama e o detalhe da anatomia anterior da mama foi superior na técnica Dixon.

A partir dos resultados quantitativos alcançados no presente estudo, é possível inferir que a técnica de saturação de gordura Dixon obtém imagens com maior SNR e CNR do que com a técnica SPAIR. Os valores de CNR lesão/adiposo confirmam que ocorre melhor saturação de gordura na técnica Dixon porque foi com esta técnica que se permitiu uma melhor diferenciação entre as duas estruturas e uma melhor delimitação das lesões, o que pode significar uma maior sensibilidade.

Le Petross et al<sup>10</sup> estudaram uma amostra de 19 pacientes, aplicaram a técnica Dixon num equipamento 1,5T e compararam com pulsos de saturação selectivos (VIBRANT, GE). Constataram diferenças significativas entre as duas técnicas de saturação de gordura após a injeção de contraste, sendo a técnica Dixon a mais eficaz. O atual estudo foi mais completo na análise de SNR e CNR, pois avaliaram-se estes parâmetros antes e após a injeção de contraste e na fase do pós-processamento.

Outros estudos preliminares<sup>18-19</sup> avaliaram, respetivamente, quantitativa e qualitativamente a técnica Dixon na saturação de gordura na RM mamária em equipamentos de 3T. O primeiro estudo revelou que a técnica Dixon apresenta valores mais significativos na saturação de gordura e na sua uniformidade. No segundo estudo concluiu-se que a saturação de gordura foi superior na técnica Dixon e que permitiu visualizar de forma mais consistente a região posterior da mama sem artefactos de batimentos cardíacos.

Quanto à diferença entre casos benignos e malignos não foi possível evidenciar um padrão de valores de SNR, CNR ou fração de gordura que permitisse distinguir lesões benignas de malignas. Tal poderá dever-se ao facto de a amostra não ser suficientemente alargada para realizar esta análise.

A técnica de saturação Dixon não foi testada para todas as fases no estudo dinâmico. Por ser um estudo prospetivo,

pretendeu-se minimizar possíveis interferências no tempo total do exame para que fosse tolerável pela utente e instituição hospitalar. Não houve distinção significativa na visualização de captação de contraste em lesões malignas entre a técnica SPAIR e Dixon porque se recorreu aos tempos mais aproximados, isto é, SPAIR última fase no estudo dinâmico que coincide com os 8 minutos após a injeção de contraste e Dixon aos 9 minutos. Não foi possível fazer uma correlação entre o tipo histológico da patologia mamária maligna e benigna e os resultados gerais obtidos, uma vez que não houve acesso ao resultado histológico das lesões diagnosticadas nos exames.

No futuro seria interessante efetuar este estudo correlacionando os resultados obtidos com o tipo histológico de lesões mamárias. Para tal, propõe-se a realização do estudo com uma amostra de maior dimensão e com inclusão de mais tipos histológicos de lesões mamárias de forma a avaliar a sensibilidade e a especificidade diagnóstica. Outro estudo a efetuar seria a quantificação de gordura nas lesões benignas e malignas recorrendo às imagens de gordura e água obtidas através da técnica Dixon.

## Conclusões

Os resultados obtidos neste estudo foram concordantes com estudos prévios, o que revela que a técnica Dixon apresenta um elevado potencial na aplicação de RM mamária, nomeadamente na capacidade de saturação de gordura e de caracterização mais completa das lesões mamárias.

## Referências bibliográficas

- Mendes AS, Mateus F, Nogueira J, Branco L, Rodrigues L, Dias SS, et al. Cancro da mama na ilha do Pico (1998-2008): uma perspectiva epidemiológica. *Acta Med Port.* 2011;24(5):687-94. Portuguese
- Instituto Português de Oncologia Prof. Francisco Gentil. Registo oncológico nacional 2001. Lisboa: IPL-Lx; 2001.
- Fletcher CD. *Diagnostic histopathology of tumors.* Vol I. 2<sup>nd</sup> ed. London: Churchill Livingstone; 2000. ISBN 9780443079924
- Rakow-Penner R, Hargreaves B, Glover G, Daniel B. Breast MRI at 3T. *Appl Radiol.* 2009;(Mar):6-13.
- Mann RM, Kuhl CK, Kinkel K, Boetes C. Breast MRI: guidelines from the European Society of Breast Imaging. *Eur Radiol.* 2008;18(7):1307-18.
- O'Flynn EA, deSouza NM. Functional magnetic resonance: biomarkers of response in breast cancer. *Breast Cancer Res.* 2011;13(1):204.
- Sinha S, Sinha U. Recent advances in breast MRI and MRS. *NMR Biomed.* 2009;22(1):3-16.
- Niitsu M, Tohno E, Itai Y. Fat suppression strategies in enhanced MR imaging of the breast: comparison of SPIR and water excitation sequences. *J Magn Reson Imaging.* 2003;18(3):310-4.
- Dogan BE, Ma J, Hwang K, Liu P, Yang WT. T1-weighted 3D dynamic contrast-enhanced MRI of the breast using a dual-echo Dixon technique at 3 T. *J Magn Reson Imaging.* 2011;34(4):842-51.

10. Le-Petross H, Kundra V, Szklaruk J, Wei W, Hortobagyi GN, Ma J. Fast three-dimensional dual echo dixon technique improves fat suppression in breast MRI. *J Magn Reson Imaging*. 2010;31(4):889-94.
11. Delfaut EM, Beltran J, Johnson G, Rousseau J, Marchandise X, Cotten A. Fat suppression in MR imaging: techniques and pitfalls. *Radiographics*. 1999;19(2):373-82.
12. Ma J. Dixon techniques for water and fat imaging. *J Magn Reson Imaging*. 2008;28(3):543-58.
13. Reeder SB, McKenzie CA, Pineda AR, Yu H, Shimakawa A, Brau AC, et al. Water-fat separation with IDEAL gradient-echo imaging. *J Magn Reson Imaging*. 2007;25(3):644-652.
14. Lauenstein TC. Spectral Adiabatic Inversion Recovery (SPAIR) MR imaging of the abdomen. *MAGNETOM Flash*. 2008;(2). Available from: [http://clinical-mri.com/wp-content/uploads/software\\_hardware\\_updates/SPAIR\\_Lauenstein.pdf](http://clinical-mri.com/wp-content/uploads/software_hardware_updates/SPAIR_Lauenstein.pdf)
15. Lee YS, Low CK, Rumpel H. STIR versus SPAIR in breast imaging: a case-based discussion. *MAGNETOM Flash*. 2011;(1). Available from: [http://www.healthcare.siemens.com/siemens\\_hwem-hwem\\_sxxa\\_websites-context-root/wcm/idc/siemens\\_hwem-hwem\\_sxxa\\_websites-context-root/wcm/idc/groups/public/@global/@imaging/@mri/documents/download/mdaw/mde2/~edisp/stir\\_versus\\_spair\\_in\\_breast\\_imaging-00016900.pdf](http://www.healthcare.siemens.com/siemens_hwem-hwem_sxxa_websites-context-root/wcm/idc/siemens_hwem-hwem_sxxa_websites-context-root/wcm/idc/groups/public/@global/@imaging/@mri/documents/download/mdaw/mde2/~edisp/stir_versus_spair_in_breast_imaging-00016900.pdf)
16. Beddy P, Rangarajan RD, Kataoka M, Moyle P, Graves MJ, Sala E. T1-weighted fat-suppressed imaging of the pelvis with a dual-echo Dixon technique: initial clinical experience. *Radiology*. 2011;258(2):583-9.
17. Ma J, Son JB, Bankson JA, Stafford RJ, Choi H, Ragan D. A fast spin echo two-point Dixon technique and its combination with sensitivity encoding for efficient T2-weighted imaging. *Magn Reson Imaging*. 2005;23(10):977-82.
18. Dogan B, Ma J, Hwang K, Yang WT. 3T breast MRI using Dixon technique. *Proc Intl Conf Soc Magn Reson Med*. 2009;17:4243.
19. Lin C. Quantitative evaluations of fat suppression techniques for breast MRI at 3T. *Proc Intl Conf Soc Magn Reson Med*. 2009;17:4543.
20. Kim H, Taksali SE, Dufour S, Befroy D, Goodman TR, Petersen KF, et al. A comparative MR study of hepatic fat quantification using single-voxel proton spectroscopy, two-point Dixon and three-point IDEAL. *Magn Reson Med*. 2008;59(3):521-7.
21. Carpenter CM, Pogue BW, Jiang S, Wang J, Hargreaves BA, Rakow-Penner R, et al. MR water quantitative priors improves the accuracy of optical breast imaging. *IEEE Trans Med Imaging*. 2011;30(1):159-68.
22. Graham SJ, Stanchev PL, Lloyd-Smith JO, Bronskill MJ, Plewes DB. Changes in fibroglandular volume and water content of breast tissue during the menstrual cycle observed by MR imaging at 1.5T. *J Magn Reson Imaging*. 1995;5(6):695-701.
23. Klifa C, Carballido-Gamio J, Wilmes L, Laprie A, Lobo C, Demicco E, et al. Quantification of breast tissue index from MR data using fuzzy clustering. *Conf Proc IEEE Eng Med Biol Soc*. 2004;3:1667-70.

Artigo recebido em 06.12.2013 e aprovado em 11.03.2014