INSTITUTO POLITÉCNICO DE LISBOA

ESCOLA SUPERIOR DE TECNOLOGIA DA SAÚDE DE LISBOA

Citologia de impressão da superfície ocular: uma revisão sistemática

Gonçalo André Custódio Rosa

Orientadora: Mestre e Especialista Paula Mendonça (ESTeSL)

Mestrado em

Tecnologias Clínico-Laboratoriais

Lisboa, Abril de 2022

INSTITUTO POLITÉCNICO DE LISBOA

ESCOLA SUPERIOR DE TECNOLOGIA DA SAÚDE DE LISBOA

Citologia de impressão da superfície ocular: uma revisão sistemática

Gonçalo André Custódio Rosa

Orientadora: Mestre e Especialista Paula Mendonça (ESTeSL)

Júri

Presidente: Doutora Edna Ribeiro (ESTeSL)

Arguente: Mestre e Especialista Rúben Roque (IPO Lisboa)

Mestrado em

Tecnologias Clínico-Laboratoriais

Lisboa, Abril de 2022

Resumo

Introdução: A superfície ocular demonstra várias lesões do organismo, de diferentes etiologias. Para o diagnóstico citológico e caracterização de patologias que afetam a superfície ocular, a citologia de impressão da superfície ocular surge como uma alternativa às metodologias habituais. Contudo, pelo facto da citologia de impressão da superfície ocular ser pouco estudada, faz com que exista uma falta de padronização relativamente à mesma.

Objetivo: Reunir um corpo de evidência científica sobre a aplicabilidade, eficácia e vantagens da citologia de impressão aplicada ao olho, ajudando a possibilitar a sua implementação na rotina laboratorial para patologias que afetam a superfície ocular, caso se revele adequada para tal.

Metodologia: Realizou-se uma revisão sistemática. Recorreu-se à pesquisa relativa ao tema em várias bases de dados. Todos os artigos resultantes desta pesquisa, após remoção de duplicados, foram sujeitos à aplicação de critérios de elegibilidade. Como consequência deste processo obtiveram-se os artigos a sintetizar. Estes foram sistematizados por objetivo e conclusão, de modo a serem tiradas ilações.

Resultados: Foram identificados pela pesquisa 58 estudos no total, obtendo-se 13 artigos a sistematizar.

Análise e discussão dos resultados: A citologia de impressão permite o diagnóstico etiológico de várias doenças que afetam a superfície ocular, a documentação de mudanças sequenciais nesta ao longo do tempo, e o estadiamento da metaplasia pavimentosa da conjuntiva. Apresenta um papel preponderante em situações de olho seco. É um procedimento simples, com baixo custo, confortável, pouco invasivo, com bons resultados e rápido. Esta técnica, para além de apresentar várias aplicações clínicas, funciona ainda como uma ferramenta investigacional.

Considerações finais: A citologia de impressão apresenta-se bastante útil na avaliação da superfície ocular, permitindo a deteção e monitorização terapêutica de doenças que afetam o olho. Esta técnica pode adquirir um forte componente investigacional e dá esperança a pacientes com patologias que afetam o olho, tais como a síndrome do olho seco. Por todas as vantagens deste método, seria proveitosa uma aplicação do mesmo à rotina.

Palavras-Chave: Citologia de impressão; Conjuntiva; Córnea; Olho; Superfície ocular

Abstract

Introduction: The ocular surface demonstrates several lesions of the organism, of different etiologies. For the cytological diagnosis and characterization of pathologies that affect the ocular surface, the impression cytology of the ocular surface appears as an alternative to the usual methodologies. However, due to the fact that the impression cytology of the ocular surface is poorly studied, there is a lack of standardization regarding it.

Objective: To gather a body of scientific evidence on the applicability, efficacy and advantages of impression cytology applied to the eye, helping to enable its implementation in the laboratory routine for pathologies that affect the ocular surface, if it proves to be suitable for such.

Methodology: A systematic review was carried out. Research on the topic in several databases was used. All articles resulting from this research, after removing duplicates, were subject to the application of eligibility criteria. As a result of this process, the articles to be synthesized were obtained. These were systematized by objective and conclusion, in order to draw conclusions.

Results: A total of 58 studies were identified by the research, resulting in 13 articles to be systematized.

Analysis and discussion of results: Impression cytology allows the etiological diagnosis of various diseases that affect the ocular surface, the documentation of sequential changes in the ocular surface over time, and the staging of squamous metaplasia of the conjunctiva. It plays a major role in dry eye situations. It is a simple procedure, low-cost, comfortable, minimally invasive, with good results and fast. This technique, in addition to presenting several clinical applications, also works as an investigational tool.

Final considerations: Impression cytology is very useful in the evaluation of the ocular surface, allowing the detection and therapeutic monitoring of diseases that affect the eye. This technique can acquire a strong investigational component and gives hope to patients with pathologies that affect the eye, such as dry eye syndrome. For all the advantages of this method, it would be useful to apply it to the routine.

Keywords: Conjunctiva; Cornea; Eye; Impression cytology; Ocular surface

Índice geral

Índice geral.....vii
Índice de tabelas.....ix
Índice de figuras.....xi
1. Introdução 1
1.1. Questão de investigação 1
1.2. Objetivos 2
1.2.1. Objetivo geral.....2
1.2.2. Objetivo específico.....2
2. Contextualização teórica 3
2.1. Sistema visual 3
2.2. Histologia e citologia da superfície ocular 6
2.3. Métodos de colheita 8
2.3.1. Raspados 8
2.3.2. Biópsias.....9
2.3.3. Citologia de impressão da superfície ocular.....10
2.4. Coloração.....11
2.4.1. Papanicolau.....11
2.4.2. Hematoxilina-Eosina.....11
2.4.3. Ácido Periódico-Schiff.....12
2.5. Patologias.....12
3. Metodologia.....15
3.1. Métodos de pesquisa e bases de dados.....15
3.2. Critérios de elegibilidade ou de pesquisa.....16
3.3. Identificação dos estudos e extração dos dados.....16
4. Resultados.....19
5. Análise e discussão dos resultados.....25
5.1. Técnica da citologia de impressão.....25
5.2. Citologia de impressão na síndrome do olho seco e noutras patologias.....25
5.3. Vantagens da citologia de impressão.....26
5.4. Citologia de impressão aplicada à investigação.....27
5.5. Métodos.....28

6. Considerações finais 29
7. Referências bibliográficas.....31
8. Apêndices…….37
Apêndice 1: Estudos identificados pela pesquisa e avaliação efetiva da qualidade de cada um...……...……37

Índice de tabelas

Tabela 3.1: Bases de dados utilizadas e palavras-chave definidas.....15
Tabela 3.2: Critérios de inclusão e critérios de exclusão definidos.....16
Tabela 4.1: Sistematização dos artigos selecionados após aplicação dos critérios de pesquisa.....15

Índice de figuras

Figura 2.1: Secção sagital do olho, revelando a sua anatomia.....5
Figura 2.2: Estruturas acessórias do olho…….....6
Figura 2.3 e figura 2.4: Secção transversa da superfície ocular……...7
Figura 2.5: Epitélio da conjuntiva (Hematoxilina-Eosina, x250)……..8
Figura 2.6: Raspado da córnea……9
Figura 2.7: Biópsia de aspiração por agulha fina no olho……9
Figura 2.8 e figura 2.9: Representação esquemática do método de citologia de impressão da superfície ocular……...10
Figura 2.10: Citologia de impressão da conjuntiva (a) e da córnea (b) em pacientes com olho seco (Ácido Periódico-Schiff, x40)……13
Figura 3.1: Fluxograma traduzindo a seleção dos estudos a explorar.....17

1. Introdução

O olho desempenha um papel fundamental no nosso dia a dia, permitindo-nos contactar e entender o mundo que nos rodeia. O bom funcionamento do mesmo só pode ser mantido através da prevenção e, em última instância, tratamento precoce de distúrbios oftalmológicos. A superfície ocular inclui a córnea, a conjuntiva, as pestanas e as glândulas lagrimais. demonstra várias lesões do organismo, de diferentes etiologias. Qualquer distúrbio nestas estruturas pode ser classificado como um distúrbio da superfície ocular. Este grupo inclui como principais doenças a síndrome do olho seco, a blefarite, a disfunção da glândula meibomiana, doenças alérgicas oculares, e queimaduras químicas e térmicas. A síndrome do olho seco, sobretudo, é uma patologia que assume uma elevada importância, na medida em que afeta cerca de 5 a 34% dos indivíduos acima de 50 anos. Esta caracteriza-se pela perda da homeostase do filme lacrimal, acompanhada de consequentes sintomas a nível do olho.[1-6]

Para o diagnóstico e caracterização de patologias que afetam a superfície ocular, recorrem-se com frequência a raspados ou a biópsias. Nos raspados, uma ansa estéril de platina ou uma agulha estéril são usadas para, tal como o nome indica, raspar a superfície ocular com cuidado. As biópsias envolvem a remoção cirúrgica de uma amostra de tecido, de modo a ser realizada uma avaliação histopatológica. A grande desvantagem de ambas as técnicas é que são técnicas invasivas e desconfortáveis.[2,7-12]

A citologia de impressão da superfície ocular surge como uma alternativa a estas metodologias. Através da aplicação de um papel de filtro de celulose sobre a superfície ocular, existe uma recolha de células existentes na mesma. A amostra é posteriormente fixada, corada e avaliada. A obtenção de amostras da superfície do olho por citologia de impressão ainda não é uma prática rotineira no diagnóstico de lesões oculares.[1,2,13-18]

A citologia de impressão da superfície ocular é método que tem vindo a ser desenvolvido nos últimos anos, apresentando uma fraca divulgação e sendo pouco estudado até à data. Existe, portanto, uma falta de padronização relativamente ao mesmo. Surge então a necessidade de compilar toda a informação relevante sobre este método num único estudo - o que ainda não foi feito até à data – recorrendo, neste âmbito, a uma revisão sistemática.

1.1. Questão de investigação

Qual a evidência científica disponível sobre a citologia de impressão aplicada ao olho?

1.2. Objetivos

1.2.1. Objetivo geral

Reunir um corpo de evidência científica, através de revisão sistemática, sobre a aplicabilidade, eficácia e vantagens da citologia de impressão aplicada ao olho.

1.2.2. Objetivo específico

Possibilitar a implementação da citologia de impressão aplicada ao olho na rotina laboratorial para patologias que afetam a superfície ocular, caso se revele adequada para tal.

2. Contextualização teórica

2.1. Sistema visual

É o sistema visual que permite captar grande parte da informação do que nos rodeia. É da sintonia existente entre os seus constituintes que surge a visão. O sistema visual é constituído pelos olhos, as estruturas acessórias, e pelos nervos, feixes e vias óticas.[3]

O olho é constituído por três camadas ou túnicas: a camada externa, a camada média e a camada interna.[2,3]

A camada externa é designada por túnica fibrosa. É formada posteriormente pela esclerótica (coberta pela conjuntiva) e, anteriormente, pela córnea.[2,3]

A esclerótica é uma camada firme, opaca e branca, formada por tecido conjuntivo colagénico denso com fibras elásticas. Esta ocupa os cinco sextos posteriores do olho. Apresenta várias funções, das quais se destacam o auxílio na manutenção da forma do olho, a proteção das suas estruturas internas, e ser um ponto de inserção para os músculos que movem o olho.[2,3]

Já a córnea é uma estrutura avascular e transparente, cuja função é permitir a entrada da luz no olho. A córnea está incluída no sistema de focagem do olho na medida em que a luz, ao passar pela mesma, muda de direção. Esta mudança de direção é designada por refração. Em termos de constituição, a córnea é formada por uma matriz de tecido conjuntivo. Esta mesma matriz contém colagénio, fibras elásticas e proteoglicanos. A superfície exterior é coberta por uma camada de epitélio pavimentoso estratificado, enquanto que na superfície interior se verifica uma camada de epitélio pavimentoso simples.[2,3]

A camada média é designada por túnica vascular. Esta contém a maior parte dos vasos sanguíneos do globo ocular, e é negra devido à grande quantidade de células ricas no pigmento melanina. É formada posteriormente pela coroideia e, anteriormente, pelo corpo ciliar e íris.[2,3]

A coroideia está relacionada com a esclerótica e é uma membrana fina.[2,3]

O corpo ciliar encontra-se em contiguidade com a coroideia. É formado mais exteriormente por uma coroa ciliar, e mais interiormente por um conjunto de processos ciliares. Os processos ciliares são um conjunto de capilares e epitélio cúbico. Apresentam como principal função a produção de humor aquoso.[2,3]

A íris insere-se no corpo ciliar e é o componente do olho que lhe dá a cor, consoante a quantidade de melanina presente na mesma. É uma estrutura contráctil formada

principalmente por músculo liso, que rodeia uma abertura designada por pupila. A entrada de luz no olho dá-se através da pupila. O tamanho da pupila é definido pela íris, a qual controla a quantidade de luz acima referida.[2,3]

A camada interna é designada por túnica nervosa ou retina. A retina contém os cones, que são células com capacidade de reconhecimento de cores, e os bastonetes, células fotorrecetoras essenciais para a visão.[2,3]

O olho pode ainda ser dividido em dois compartimentos principais: um compartimento anterior ao cristalino, e um compartimento posterior ao mesmo. De destacar que o cristalino é uma estrutura transparente e biconvexa, de epitélio cúbico na superfície anterior e de epitélio cilíndrico na superfície posterior.[2,3]

O compartimento anterior é pequeno e subdivide-se em câmara anterior e câmara posterior. Enquanto a câmara anterior fica entre a córnea e a íris, a câmara posterior encontra-se entre a íris e o cristalino. As duas câmaras encontram-se preenchidas por humor aquoso. O humor aquoso auxilia na manutenção da pressão intraocular, a qual desempenha um papel preponderante na manutenção da forma do olho, mantendo-o cheio. O humor aquoso apresenta ainda como funções refratar a luz e nutrir as estruturas avasculares da câmara anterior.[2,3]

O compartimento posterior do olho é grande e é formado pela câmara vítrea. Encontra-se rodeado pela retina e é preenchido pelo humor vítreo. O humor vítreo consiste numa estrutura gelatinosa transparente. Auxilia na manutenção da pressão intraocular, mantendo consequentemente a forma do globo ocular, na refração da luz dentro do olho, e ainda segura o cristalino e a retina no seu lugar devido.[2,3]

Na figura 2.1 encontra-se uma figura relativa à anatomia do olho acima descrita.[3]

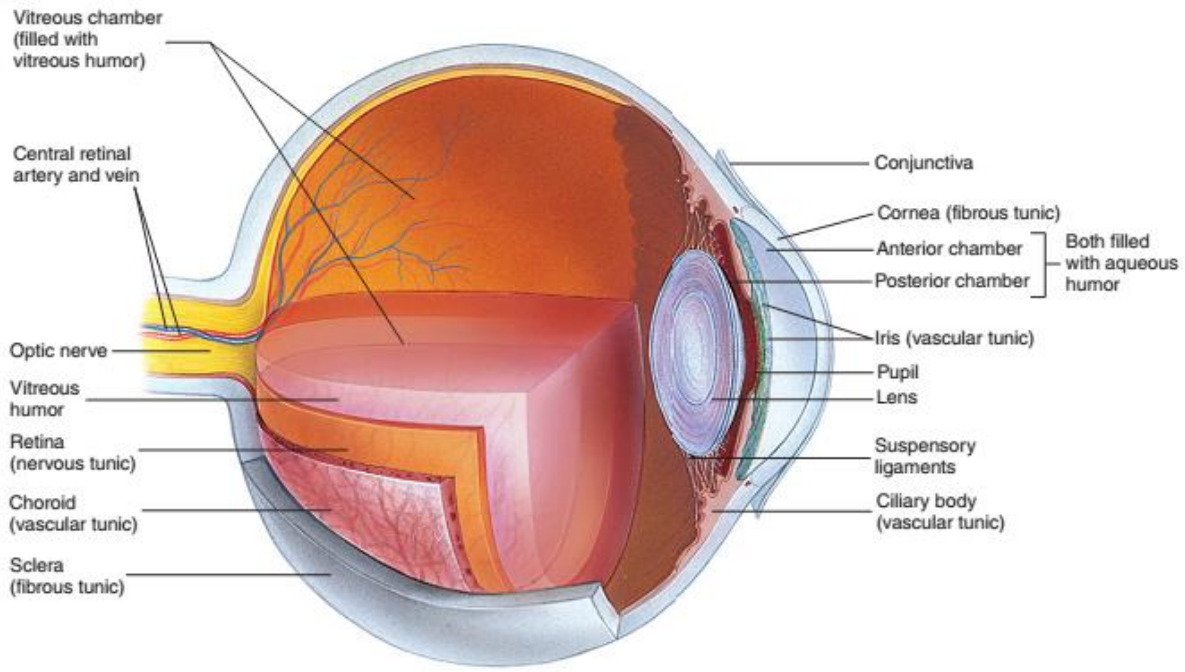

Figura 2.1: Secção sagital do olho, revelando a sua anatomia. O olho é constituído por três camadas: a camada externa (esclerótica e córnea), a camada média (coroideia, corpo ciliar e íris), e a camada interna (retina). Este pode ainda ser dividido em dois compartimentos principais: um compartimento anterior ao cristalino, e um compartimento posterior ao mesmo.

O funcionamento do olho no seu todo é um processo complexo. A luz entra neste através da íris, é focada na retina pela córnea, cristalino e humores. A parte da mesma que atinge a retina é convertida em potenciais de ação, enviados ao encéfalo.[3]

As estruturas acessórias protegem os olhos da luz direta do sol e das partículas agressivas. Ainda lubrificam e movem o olho. Uma das estruturas acessórias mais relevantes é a conjuntiva. Esta, cuja principal função é a lubrificação, consiste numa mucosa fina e transparente. Enquanto que a conjuntiva palpebral cobre a pálpebra internamente, a conjuntiva bulbar cobre a superfície anterior e branca do olho. Estão ainda incluídas nas estruturas acessórias as sobrancelhas, as pálpebras, os músculos extrínsecos do olho e o aparelho lacrimal.[2,3,19]

Na figura 2.2 encontram-se evidenciadas estruturas acessórias do olho.[3]

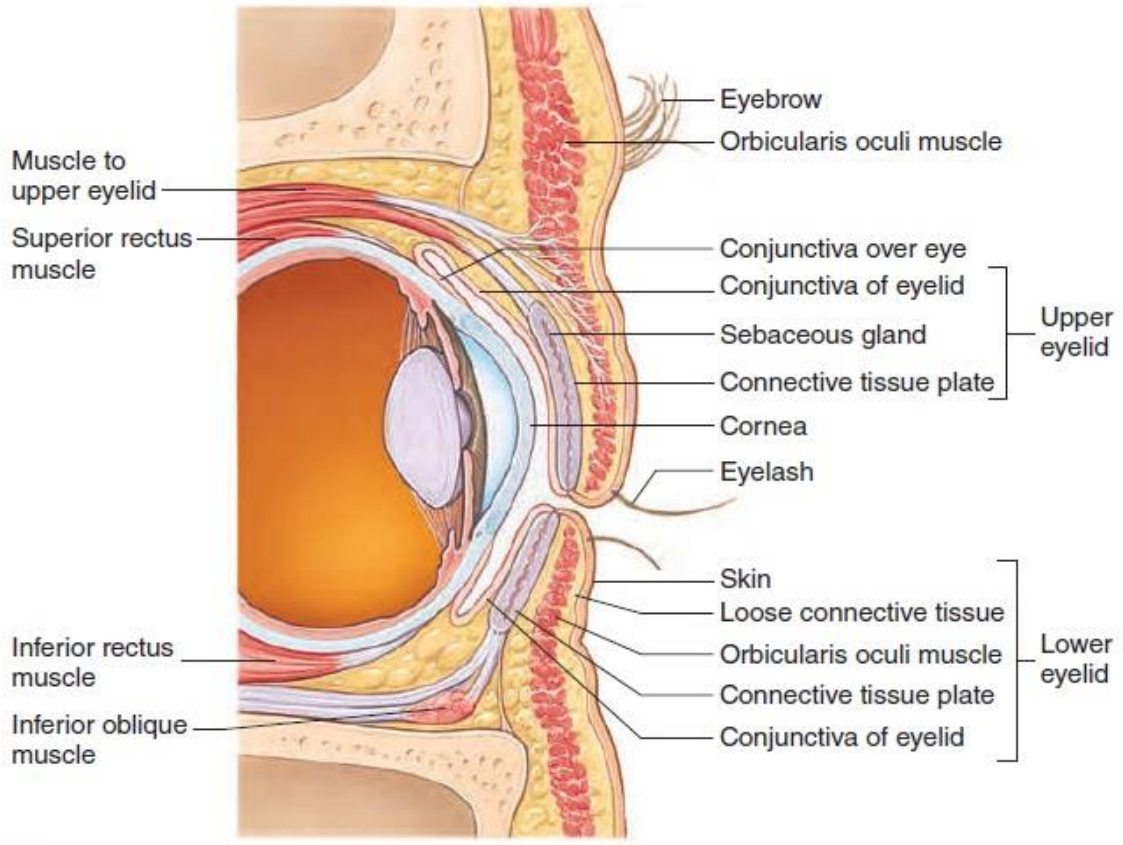

Figura 2.2: Estruturas acessórias do olho. Na presente figura encontram-se evidenciadas a conjuntiva, as sobrancelhas, as pálpebras e os músculos extrínseco do olho.

2.2. Histologia e citologia da superfície ocular

A superfície ocular apresenta um epitélio estratificado e não queratinizado, incluindo a conjuntiva e a córnea. No exame citológico da superfície ocular são observadas células epiteliais, nas quais se incluem as células caliciformes.[2,20]

Nas figuras 2.3 e 2.4 encontra-se representado o epitélio da superfície ocular.[21,22]

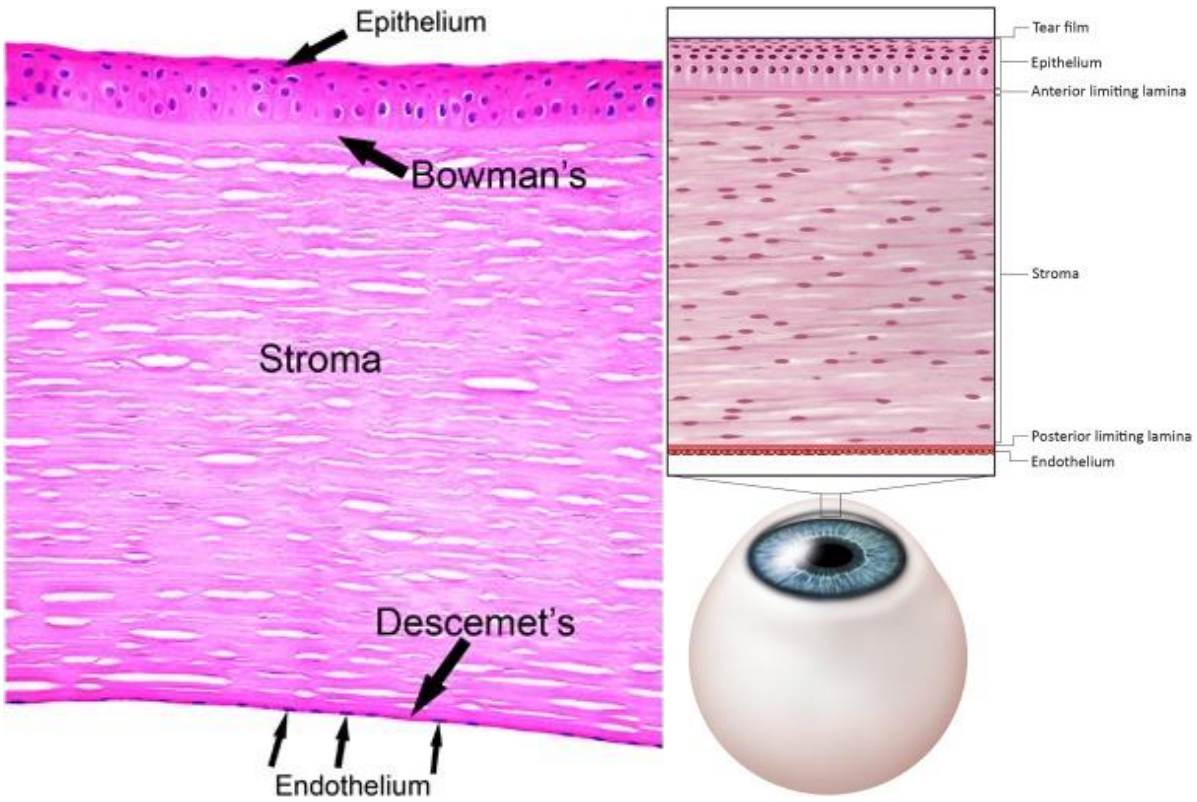

Figura 2.3 e figura 2.4: Secção transversa da superfície ocular, nomeadamente da córnea, com distinção entre endotélio, estroma e epitélio (estratificado e não queratinizado).

As células epiteliais, que não as células caliciformes, podem encontrar-se isoladas ou em agregados. Quando isoladas apresentam uma forma mais achatada a cuboidal, dependendo da sua localização anatómica. Quando se encontram em agregados organizam-se em "favo de mel" com os núcleos centrados, ou em paliçada com os núcleos em posição basal.[2,20]

As células caliciformes são encontradas entre as outras células epiteliais e estão presentes em toda a extensão do epitélio. Podem ser observadas isoladas ou organizadas em criptas. São produtoras de muco e apresentam vacuolização citoplasmática, a qual afasta o núcleo das mesmas para a periferia. As células caliciformes são redondas, com limites bem definidos.[2,20,23]

Ambas têm núcleos únicos, que podem ser redondos ou ovais, com cromatina finamente granular e com nucléolos pequenos inconspícuos. Em nenhum destes tipos de células é detetada a presença de cílios e de barras terminais. A integridade da superfície ocular é assegurada graças à relação entre a superfície epitelial e as células caliciformes.[2,20,23]

A figura 2.5 apresenta uma distinção entre as várias células encontradas no epitélio da conjuntiva.[24]

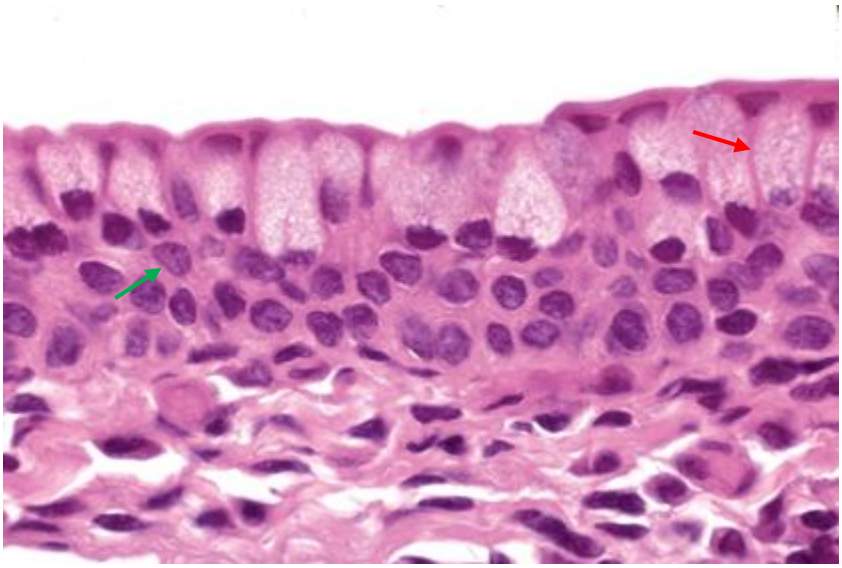

Figura 2.5: Epitélio da conjuntiva (Hematoxilina-Eosina, x250). São evidentes várias células epiteliais, que são pequenas e redondas, encontrando-se compactadas e em contiguidade (seta verde, por exemplo). Entre estas células epiteliais podem ser observadas algumas células caliciformes, com citoplasma claro e núcleos ovais (seta vermelha, por exemplo).

2.3. Métodos de colheita

A superfície externa do olho é uma área que pode ser sujeita a diferentes processos citológicos simples. Na rotina, o estudo da superfície ocular é feito com a recolha de células por raspagem ou por biópsia, sob recurso a anestesia local e com um instrumento apropriado. Tal permite o diagnóstico de doenças que afetam o olho, incluindo algumas lesões malignas, das quais se destacam carcinomas da córnea, da conjuntiva ou da pálpebra.[2,7,9-12]

2.3.1. Raspados

Uma infeção na córnea é dolorosa e pode vir a tornar-se numa doença problemática. Indivíduos que tenham tido uma lesão ocular recente ou que utilizem lentes de contacto estão mais sujeitos ao risco de uma infeção neste local. Um raspado da córnea consiste na recolha de uma amostra celular diretamente da córnea, de modo a diagnosticar problemas potenciais.[9,10,25]

Recorre-se com frequência a raspados da córnea em situações de úlceras oculares, ou quando existem suspeitas de infeção no olho. Para o procedimento, é colocado um colírio anestésico na superfície ocular. De seguida, é retirada uma amostra celular da córnea, através de uma agulha estéril ou de um instrumento cirúrgico específico.[9,10,25]

O raspado da córnea é um procedimento rápido. Contudo, após a realização do mesmo, o olho no qual foi realizado pode ficar um pouco dorido ou irritado.[9,10,25]

Na figura 2.6 é evidente a recolha de uma amostra citológica da córnea por raspado.[25]

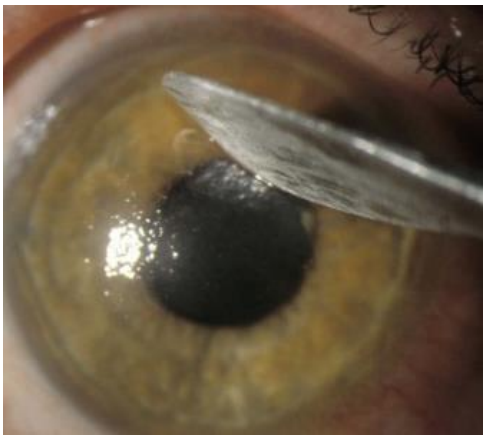

Figura 2.6: Raspado da córnea.

2.3.2. Biópsias

A biópsia ocular é realizada sobretudo no âmbito do estudo e diagnóstico de tumores intraoculares, tais como o melanoma uveal e o linfoma ocular. Para a biópsia ocular recorre-se a uma aspiração por agulha fina, havendo a remoção de uma amostra de tecido ou de fluído. Nesta, utiliza-se uma agulha fina conectada a uma seringa, após aplicação de anestesia local.[11,12,26]

Apesar de ser um procedimento seguro, acarreta alguns riscos. Depois de ser realizado, pode causar vermelhidão, dor, inchaço e hemorragia ocular. É ainda contraindicado em retinoblastomas, pelo facto de poder fazer o tumor extravasar o globo ocular, e em situações de descolamento da retina ou hemorragias, pois torna-se difícil guiar com precisão a agulha no tumor.[11,12,26]

Na figura 2.7 é evidente a recolha de uma amostra citológica da superfície externa do olho por biópsia de aspiração por agulha fina.[26]

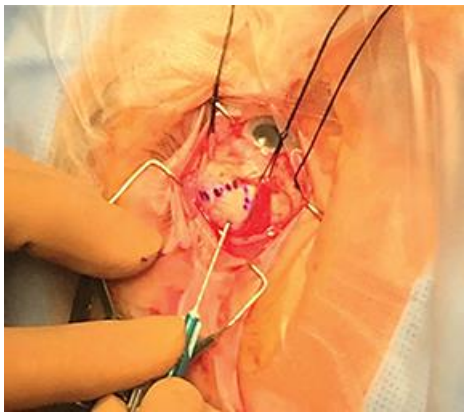

Figura 2.7: Biópsia de aspiração por agulha fina no olho.

2.3.3. Citologia de impressão da superfície ocular

As limitações dos métodos acima referidos é que são invasivos e desconfortáveis. Outra questão que se impõe é a qualidade das amostras obtidas. Enquanto que a recolha de células por raspagem destrói parte da morfologia celular, a biópsia fornece pouca informação da superfície do epitélio. Em alguns casos de patologia da superfície da córnea, a biópsia até chega a ser contraindicada. Existe, portanto, a necessidade de uma alternativa simples, não invasiva e pouca traumática para o estudo do olho.[2,7,14]

Surge então, como alternativa, a citologia de impressão da superfície ocular. Introduzida por Egbert *et al* em 1977, nesta técnica é aplicado um papel de filtro de celulose sobre a superfície ocular, que inclui a conjuntiva e a córnea. O tamanho dos poros deste mesmo papel deverá estar compreendido entre 0,22 e 0,45 µm. O papel de filtro é pressionado em toda a sua extensão durante cinco a dez segundos e, de seguida, é removido gentilmente. Através desta técnica são obtidas uma a três camadas de células superficiais do epitélio. O papel de filtro de seguida é fixado e corado, culminando na observação citológica ao microscópio do mesmo. De notar que o conteúdo celular presente no papel do filtro pode ser transferido para uma lâmina através da aplicação de pressão e, nestes casos, é a lâmina que é fixada, corada e visualizada ao microscópio. Não existem relatos de perda celular do conteúdo do filtro, quando se opta por esta metodologia de *imprint* do mesmo na lâmina.[2,7,8,13,14,16,27,28]

Na figura 2.8 e na figura 2.9 encontra-se esquematizado o método de recolha de células da superfície ocular por citologia de impressão.[28]

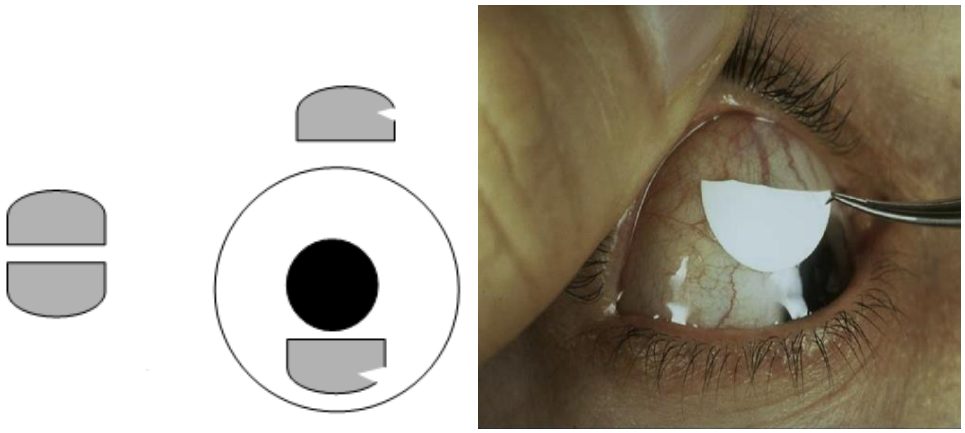

Figura 2.8 e figura 2.9: Representação esquemática do método de citologia de impressão da superfície ocular. Os discos de papel de filtro de celulose são cortados em metades, e são aplicados sobre a superfície ocular.

2.4. Coloração

O facto dos constituintes celulares e do material intracelular serem por norma transparentes faz com que seja necessária realizar a etapa de coloração. A atribuição de cores específicas ao núcleo e aos componentes citoplasmáticos das células torna possível a interpretação microscópica das amostras que estão a ser estudadas, e consequente contribuição para um diagnóstico final. Apesar de não existir uma quantidade relevante de estudos que permitam tirar conclusões sobre a melhor coloração a aplicar em citologia do olho, as técnicas de coloração mais aplicadas são as seguintes: Papanicolaou, Hematoxilina-Eosina, e Ácido Periódico-Schiff.[1,7,8,16,29,30]

2.4.1. Papanicolaou

A coloração de Papanicolaou consiste numa técnica policromática que possibilita a diferenciação de várias morfologias celulares. Na coloração de Papanicolaou recorre-se a três corantes. O corante nuclear é a hematoxilina, que cora o núcleo das células de azul. Os corantes citoplasmáticos são o orange G e a eosina azure.[31-33]

O orange G é um corante monocromático particularmente útil a evidenciar a queratina de laranja brilhante, permitindo uma distinção facilitada entre epitélio queratinizante e não queratinizante. Tal é vantajoso no olho, já que algumas patologias levam à queratinização do seu epitélio.[2,31,33]

A eosina azure é um corante policromático formado por eosina e verde luz. A eosina cora de rosa o citoplasma de células pavimentosas superficiais e nucléolos. Já o verde luz cora de verde, azul-esverdeado ou azul as células metabolicamente ativas, tais como as células pavimentosas intermédias, as células parabasais e as células colunares.[23,33]

Na superfície ocular, a coloração de Papanicolaou permite a diferenciação epitelial de vários achados citológicos, nomeadamente células pequenas, grandes, queratinizadas e não queratinizadas. Possibilita também a obtenção de informação do citoplasma e da cromatina. A coloração de Papanicolaou auxilia numa melhor interpretação das mudanças epiteliais da metaplasia pavimentosa e dos distintos padrões nucleares.[1,2,8,14]

2.4.2. Hematoxilina-Eosina

A coloração Hematoxilina-Eosina recorre, tal como o nome indica, à hematoxilina e à eosina. Esta técnica compreende uma fase inicial na qual os núcleos são corados com hematoxilina, seguida de uma outra fase em que se utiliza a eosina para contraste citoplasmático e dos componentes extracelulares.[34-36]

A hematoxilina não é um verdadeiro corante. É da oxidação da mesma que surge a hemateína, corante aniónico fraco, capaz de atribuir cor a estruturas de natureza ácida, como os núcleos das células. A eosina surge como o corante mais adequado para se combinar com a hematoxilina, permitindo a diferenciação de diferentes tipos de células. É um corante fracamente ácido, que atribui cor ao citoplasma. Na coloração de Hematoxilina-Eosina, os núcleos apresentam uma cor azul. O citoplasma pode apresentar várias tonalidades de rosa.[34,35]

Na superfície ocular, a Hematoxilina-Eosina pode ser usada para evidenciar as células epiteliais. Auxilia também na determinação da densidade das células caliciformes. É ainda a coloração de eleição para deteção de queratite por *Acanthamoeba* em queratoplastias penetrantes.[2,8,14,30,37]

2.4.3. Ácido Periódico-Schiff

A coloração de Ácido Periódico-Schiff recorre, como o nome indica, ao ácido periódico e ao reagente de Schiff. A mesma cora mucopolissacarídeos e glicoproteínas de vermelho brilhante a magenta.[2,13,18,30]

Esta técnica possibilita a demonstração da membrana basal do epitélio ocular, e permite a evidenciação de várias estruturas constituídas por hidratos de carbono, com destaque para as mucinas neutras. O ácido periódico funciona oxidando as amostras e expondo consequentemente os grupos aldeído. A deteção destes mesmos grupos aldeído é feita pelo reagente de Schiff.[2,18,23]

No âmbito do olho, a coloração Ácido Periódico-Schiff é a mais comummente usada no estudo citológico do mesmo. Em citologia de impressão, pode ser usada para determinar a densidade das células caliciformes.[2,23,30]

Também existe referência na literatura da coloração de May Grünwald-Giemsa aplicada à superfície ocular.[38-40]

2.5. Patologias

Resumindo, a citologia de impressão permite o diagnóstico etiológico de várias doenças que afetam a superfície ocular, a documentação de mudanças sequenciais nesta ao longo do tempo, e o estadiamento da metaplasia pavimentosa da conjuntiva.

A implementação da citologia de impressão da superfície ocular na rotina poderá vir a ter um grande impacto no auxílio ao diagnóstico da síndrome do olho seco. Esta síndrome é multifatorial e pode estar associada a diversas patologias. Afeta cerca de 5 a 34% dos indivíduos acima de 50 anos e tem impacto na superfície de olho, e é caracterizada por alterações na superfície ocular, associadas à redução da qualidade e/ou quantidade de filme lacrimal, reação inflamatória, e diminuição da sensibilidade da mesma. Provoca desconforto, distúrbio visual e instabilidade da película lacrimal, podendo causar lesões a nível do olho. A sintomatologia associada a esta síndrome é muito frequente, o que faz com que a deteção e a diferenciação entre alterações do filme lacrimal se torne numa preocupação *major* entre os clínicos de oftalmologia. A citologia de impressão ocular pode vir a funcionar como uma ferramenta fulcral no auxílio ao diagnóstico desta síndrome, através da deteção de alterações a nível citológico da superfície ocular epitelial. Em termos citológicos, a síndrome do olho seco caracteriza-se por uma metaplasia pavimentosa do epitélio conjuntival e pela diminuição da densidade das células caliciformes.[2,4-6,13-15]

Na figura 2.10 encontram-se representadas as alterações citológicas na superfície ocular causadas pela síndrome do olho seco.[27]

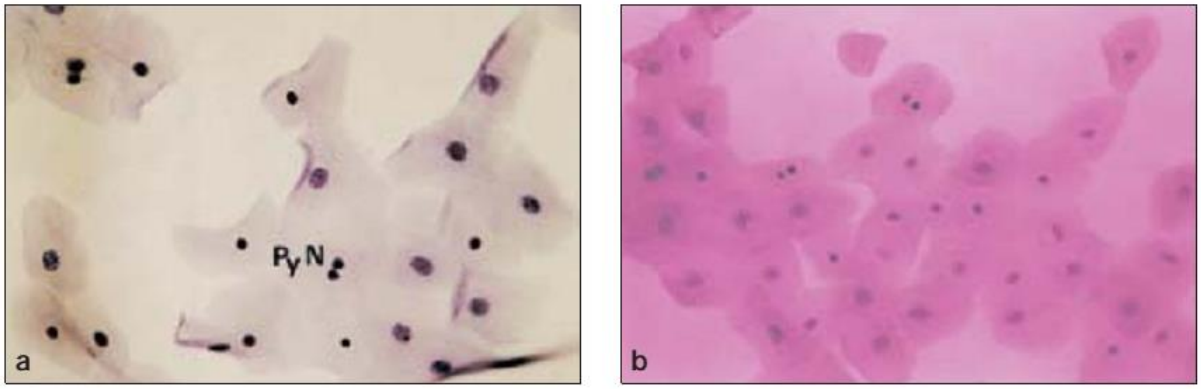

Figura 2.10: a) Citologia de impressão da conjuntiva em pacientes com olho seco (Ácido Periódico-Schiff, x40). Foram isoladas células epiteliais com núcleos picnóticos (PyN). Há ausência de células caliciformes. b) Citologia de impressão da córnea em pacientes com olho seco (Ácido Periódico-Schiff, x40). Foram isoladas células epiteliais, frequentemente com núcleos picnóticos.

Atualmente existem vários tratamentos tópicos para a síndrome do olho seco, que passam pela utilização de lubrificantes, anti-inflamatórios ou antibióticos, aplicados diretamente no olho. Contudo, enquanto que os lubrificantes apenas produzem uma melhoria temporária nos sintomas, os anti-inflamatórios podem causar efeitos secundários graves tais como cataratas e glaucoma.[2,4-6,13-15]

Revela-se então de extrema importância conhecer em profundidade os mecanismos celulares inerentes à síndrome do olho seco, permitindo a aplicação de tratamentos mais duradouros e sem grandes efeitos secundários adversos.

Existem ainda outras patologias que afetam a superfície ocular e de particular relevância: a blefarite e a disfunção da glândula meibomiana. A blefarite consiste numa inflamação dos bordos das pálpebras, havendo irritação nas mesmas com crostas e descamação das pestanas. Esta apresenta uma prevalência de 8,8% em indivíduos acima de 40 anos. A disfunção da glândula meibomiana é uma condição inflamatória e benigna que afeta 35,8% da população mundial. Está habitualmente associada à síndrome do olho seco, e caracteriza-se por uma alteração da secreção da glândula, o que pode causar alterações a nível do filme lacrimal.[41,42]

A superfície ocular ainda pode ser afetada por doenças alérgicas, e ainda ser sujeita a queimaduras químicas e térmicas.[4]

3. Metodologia

No âmbito deste trabalho, realizou-se uma revisão sistemática. Esta caracteriza-se como um método de investigação que procura obter a melhor evidência possível sobre um tema em questão e, a partir daí, permitir que sejam tiradas conclusões.[43-45]

A revisão sistemática reúne toda a evidência empírica sobre um determinado assunto. Deverá ser conduzida de forma a identificar, selecionar, avaliar e sintetizar a informação relativa à temática a estudar. Desta mesma síntese foi possível estabelecer-se conclusões.[43-45]

Esta tem várias vantagens comparativamente a estudos individuais, permitindo uma maior confiabilidade e precisão. Possibilita ainda uma rápida assimilação de informação e limitação do viés, sendo na área clínica apontada como uma das melhores formas de evidência científica.[43-45]

Na presente revisão sistemática recorreu-se à pesquisa do tema em várias bases de dados. Todos os artigos resultantes desta pesquisa, após remoção de duplicados, foram sujeitos à aplicação de critérios de elegibilidade em dois momentos distintos: na leitura do título e do resumo, e na leitura do artigo integral. Como consequência deste processo obtiveram-se os artigos a sintetizar. Estes foram sistematizados, de modo a serem tiradas ilações.

Toda esta revisão sistemática seguiu a *checklist* e o fluxograma de 2020 do método PRISMA (*Preferred Reporting Items for Systematic Reviews and Meta-Analyses*), de modo a possibilitar a reprodutibilidade do estudo (anexo 1 e anexo 2, respetivamente).

3.1. Métodos de pesquisa e bases de dados

A presente revisão sistemática utilizou como fontes de pesquisa as bases de dados científicas que apresentam um maior volume disponível de artigos na área da Saúde. A pesquisa foi realizada entre Outubro de 2020 e Julho de 2021 - período previamente definido para tal - recorrendo a palavras-chave específicas. As bases de dados utilizadas e as palavras-chave introduzidas na pesquisa encontram-se na tabela 3.1.

Tabela 3.1: Bases de dados utilizadas e palavras-chave definidas.

Bases de dados	Palavras-chave
MEDLINE	Conjunctiva; Cornea; Cytological techniques; Epithelium; Eye; Impression cytology; Ocular surface
Research Gate	
Scholar Google	
ScienceDirect	

3.2. Critérios de elegibilidade ou de pesquisa

Os critérios de elegibilidade permitem definir quais os estudos relevantes relativos ao tema a estudar.

Foram aplicados critérios de elegibilidade para os artigos publicados, mais especificamente critérios de inclusão e de exclusão. Estes encontram-se referidos na tabela 3.2.

Tabela 3.2: Critérios de inclusão e critérios de exclusão definidos.

Critérios de inclusão	**Critérios de exclusão**
Abordagem da citologia de impressão aplicada ao ser humano	Abordagem da citologia de impressão não aplicada ao ser humano
Abordagem da citologia de impressão aplicada ao olho	Abordagem da citologia de impressão não aplicada ao olho
Estudos a partir de 2003, inclusive	Estudos prévios a 2003
Português ou inglês	Outra língua que não português ou inglês

A citologia de impressão da superfície ocular é uma área em franca expansão, sobretudo nas duas últimas décadas. Foi estabelecido então o ano de 2003 como *cut-off* no nosso estudo. Estudos prévios a essa data encontram-se com informação obsoleta ou a informação relevante que apresentam é contemplada em artigos posteriores a essa mesma data.

3.3. Identificação dos estudos e extração dos dados

Foram identificados pela pesquisa 58 estudos no total. Depois de todos os artigos serem identificados, removeram-se os duplicados e aplicaram-se os critérios de elegibilidade em dois momentos distintos: na leitura do título e resumo, e na leitura do estudo integral. Consequentemente, obtiveram-se 13 estudos a analisar, que foram explorados no que resta deste trabalho.

Todo este processo encontra-se representado na figura 3.1. Todos os estudos identificados pela pesquisa encontram-se referidos em apêndice, juntamente com a avaliação efetiva da qualidade de cada um (apêndice 1).

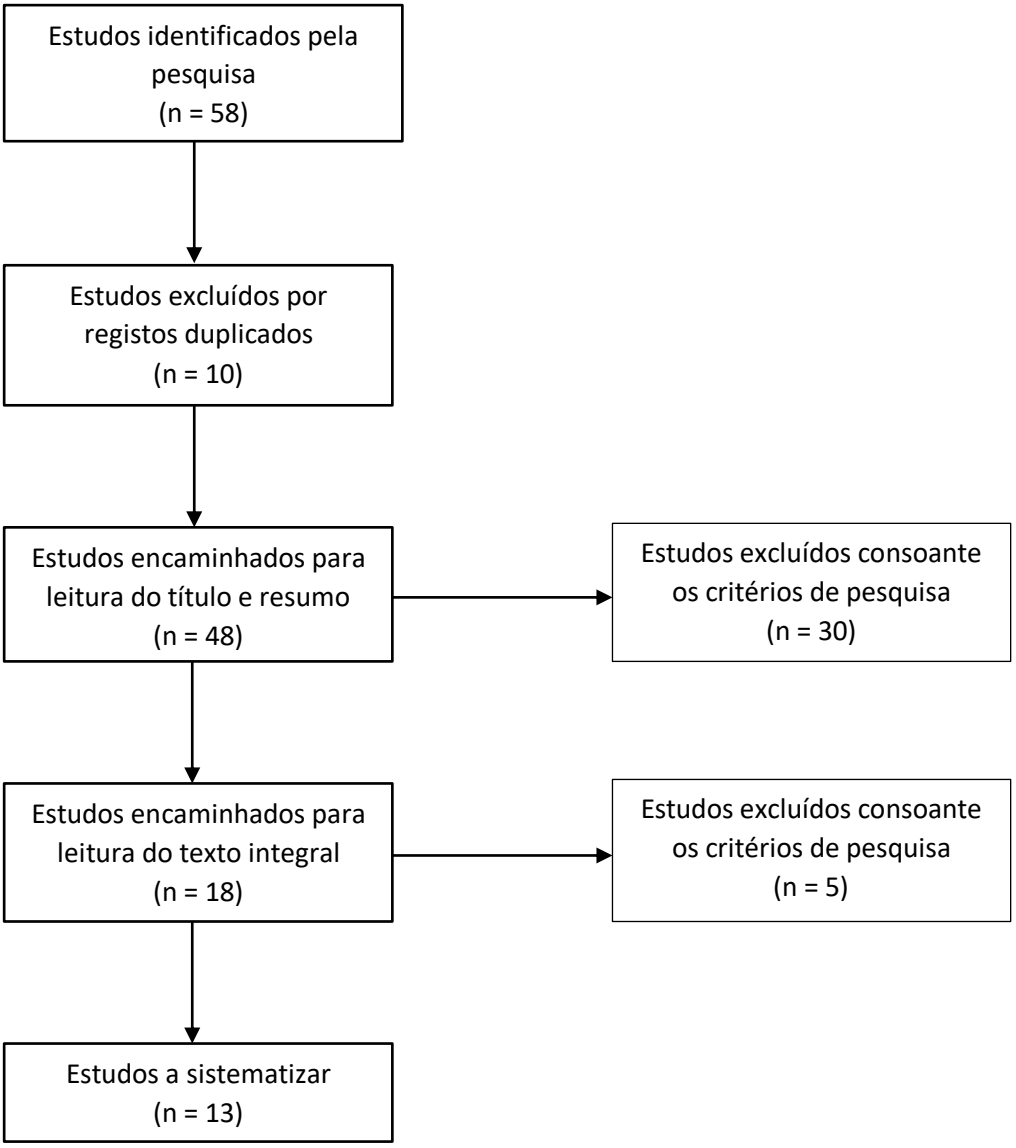

Figura 3.1: Fluxograma traduzindo a seleção dos estudos a explorar.

Depois dos estudos a analisar serem identificados, procedeu-se a uma caracterização destes por título, autores e ano de publicação. Seguiu-se depois uma fase de extração dos dados, que teve por base a *checklist* de 2020 do método PRISMA (anexo 1). Indo de encontro à questão de investigação estabelecida procurou-se, para cada um dos estudos a analisar, identificar-se objetivo, métodos (desenho do estudo, critérios de inclusão/exclusão, número de participantes, intervenção/controlo), resultados e conclusão. Toda esta informação foi traduzida na tabela 4.1, apresentada nos resultados.

4. Resultados

A sistematização dos resultados permitiu apresentar a tabela 4.1.

Tabela 4.1: Sistematização dos estudos selecionados após aplicação dos critérios de pesquisa.

Título, autores e ano de publicação	Objetivo e conclusão
Biomarkers of ocular surface disease using impression cytology[46] Hagan S (2017)	Objetivo: Examinar a literatura relativa ao papel da citologia de impressão na identificação de marcadores celulares em patologia ocular, doenças sistémicas com envolvimento ocular e novos alvos potenciais terapêuticos. Métodos: Foi realizada uma revisão da literatura sobre o tema, disponível até à data do presente estudo. Resultados: Com o envelhecimento das populações globais, um diagnóstico precoce de doenças da superfície ocular é necessário para evitar uma qualidade de vida e produtividade reduzidas. Na área de medicina personalizada, a citologia de impressão tem o potencial de confirmar diagnósticos clínicos de doenças da superfície ocular. Vários grupos de biomarcadores para a síndrome do olho seco têm sido identificados por citologia de impressão, incluindo citoquinas, mucinas e marcadores inflamatórios que podem também fornecer alvos terapêuticos. Em queratocone (patologia caracterizada pela saliência da córnea), estudos demonstraram HLA-DR, ICAM-1 e citoquinas como marcadores putativos. Em sujeitos com as doenças sistémicas fibrose quística, colite e doença celíaca, mudanças no epitélio da conjuntiva têm sido reportadas. Contudo, como esta á uma nova área de estudo, ainda faltam ser identificados mais biomarcadores celulares específicos. Conclusão: A citologia de impressão representa uma técnica rápida e de fácil realização para recolha de células da superfície ocular, para análise genómica e proteica. Existe a necessidade de estudos futuros, mais padronizados, para delinear biomarcadores específicos para doenças sistémicas com envolvimento ocular.
Conjunctival impression cytology and tear-film changes in cases with vitamin D deficiency[47] Dikci S, Akatlı AN, Yıldırım T (2020)	Objetivo: Avaliar, por citologia de impressão da conjuntiva, as células da superfície conjuntival do epitélio em casos de deficiência de vitamina D. Métodos: Este foi um estudo prospetivo que incluiu 36 pacientes com deficiência sérica de vitamina D, e 27 indivíduos que funcionaram como controlo, apresentando níveis séricos de vitamina D normais. Resultados: Os níveis séricos médios de vitamina D foram 10,5 ± 5,0 µl no grupo estudo, e 33,9 ± 11,7 µl no grupo control ($p < 0,001$). De acordo com o sistema de estadiamento de Nelson, 69,4% dos pacientes no grupo estudo tinham citologia de impressão de grau 2 ou 3, enquanto que 18,5% dos participantes no grupo controlo tinham citologia de impressão de grau 2 ou 3 ($p < 0,001$).

	Conclusão: A deficiência em vitamina D pode levar ao surgimento da síndrome do olho seco, causando metaplasia pavimentosa da conjuntiva e perda das células caliciformes na superfície ocular.
Conjunctival impression cytology and tear-film changes in patients with inflammatory bowel disease[48] Doğan M, Özcan S, Acartürk G, Özdemir Ç (2018)	Objetivo: Avaliar as mudanças na superfície ocular em indivíduos com doença inflamatória intestinal, através da citologia de impressão. Métodos: O grupo com doença inflamatória intestinal incluiu 57 pacientes, enquanto que o grupo controlo incluiu 29 indivíduos saudáveis. A técnica de citologia de impressão da conjuntiva foi realizada em ambos os grupos. Resultados: De acordo com o sistema de estadiamento de Nelson, 69% do grupo com doença inflamatória intestinal apresentou estadio 2 ou 3 por citologia de impressão, enquanto que nenhum indivíduo do grupo controlo apresentou estadio 2 ou 3 por citologia de impressão ($p < 0,001$). Conclusão: Os graus de metaplasia da conjuntiva eram significativamente mais elevados no grupo da doença inflamatória intestinal, quando comparados com os do grupo controlo.
Conjunctival impression cytology in computer users[49] Kumar S, Bansal R, Khare A, Malik KPS, Malik VK, Jain K, Jain C (2012)	Objetivo: Avaliar mudanças na superfície da conjuntiva em utilizadores de computador, através da citologia de impressão. Métodos: Foram estudados por citologia de impressão 15 olhos de utilizadores de indivíduos que tinham utilizado computadores por mais de 1 ano, e 10 olhos de um grupo controlo, formado por indivíduos que não tinham utilizado computadores. Ambos os grupos foram emparelhados por idade e sexo. Resultados: De acordo com os sistemas de estadiamento de metaplasia pavimentosa da conjuntiva descritos por Natadisastra *et al*, os resultados no grupo controlo foram de estadio 0 e estadio I, enquanto que o grupo de utilizadores de computador verificou resultados compreendidos entre o estadio II e o estadio IV. Entre os utilizadores de computador, a maioria (>90%) apresentaram alterações compatíveis com o estadio III e o estadio IV. Conclusão: Utilizadores de computador durante muitas horas ao dia apresentam mais alterações a nível da conjuntiva, do que utilizadores de computador durante poucas horas ao dia.
Evaluation of the ocular surface by impression cytology in patients with endometriosis[50] Turan M, Turan G, Usta A (2020)	Objetivo: Investigar, por citologia de impressão, o efeito da endometriose na superfície ocular. Métodos: O estudo incluiu 50 pacientes, divididos em 2 grupos. O grupo 1 consistiu em 25 pacientes com endometriose, enquanto que o grupo 2 incluía 25 pacientes controlo. Todos os pacientes foram sujeitos a um exame oftalmológico completo, e os olhos direitos foram incluídos no estudo. De modo a avaliar a superfície ocular, ambos os grupos foram testados através de citologia de impressão da conjuntiva. Os resultados obtidos foram comparados entre grupos. Resultados: De acordo com a classificação de Nelson, a média dos resultados por citologia de impressão foi $1,76 \pm 0,88$ no grupo 1, e foram significativamente mais altos em pacientes com endometriose ($p < 0,001$).

	Conclusão: Puderam ser observadas alterações na superfície ocular, inclusive metaplasia pavimentosa, na conjuntiva de pacientes com endometriose.
Impression conjunctival cytology in sicca syndrome – correlations between clinical and histological findings related to dry eye severity[51] Mocanu CL, Jurga S, Deca AG, Bîrjovanu F, Olaru A, Popa DG, Ștefănescu-Dima AȘ, Mănescu MR (2016)	Objetivo: Avaliar as lesões clínicas e histopatológicas na síndrome do olho seco, relacionadas com o estadio da doença, recorrendo à impressão conjuntival. Estabelecer correlações significativas com outros testes clínicos para produção qualitativa e quantitativa de secreção lacrimal. Métodos: Foi realizada uma análise citológica por citologia de impressão da conjuntiva em 42 pacientes com síndrome do olho seco. Resultados: Foi possível estabelecer uma correlação forte entre o grau clínico de severidade da síndrome do olho seco e o grau de metaplasia pavimentosa, incluindo a perda de células caliciformes. As anomalias celulares foram representadas por queratinização, anisocitose das células epiteliais, anisocromia, condensação nuclear e vacuolização citoplasmática. Células anucleadas e núcleos picnóticos só foram verificados nas situações mais severas de olho seco. As modificações das células epiteliais e das células caliciformes revelam sofrimento celular, com um paralelismo entre estas anomalias e os evidências clínico-funcionais de olho seco. O método de citologia de impressão da conjuntiva apresenta uma sensibilidade >90% e uma especificidade >95%, em pacientes com síndrome do olho seco. Conclusão: A citologia de impressão da superfície ocular fornece uma identificação fácil e rápida de alterações do filme lacrimal, com alta especificidade e sensibilidade, fornecendo informação valiosa relativa à síndrome do olho seco. É valioso para detetar e definir lesões histopatológicas na síndrome do olho seco, onde um exame histopatológico padrão não é indicado.
Impression cytology in the evaluation of ocular surface tumors: review article[52] Barros JN, Almeida SRA, Lowen MS, Cunha MC, Gomes JÁP (2015)	Objetivo: Examinar a literatura que refere a utilização da citologia de impressão aplicada ao diagnóstico e tratamento dos tumores da superfície ocular. Métodos: Foi realizada uma revisão que examina e atualiza a literatura publicada até à data do presente estudo. Resultados: A citologia de impressão tem sido utilizada de forma ampla como um método para avaliar a superfície ocular e as camadas superficiais de células, no âmbito do diagnóstico e seguimento após tratamento de vários tumores da superfície ocular, de origem epitelial e melanocítica. Através do uso de membranas de acetato de celulose ou Biopore para recolha de amostra, foi verificada uma elevada correlação entre a citologia de impressão e a histologia do tecido. Comparativamente à citologia esfoliativa com espátula, a citologia de impressão é menos traumática para o olho, fornece uma localização precisa da área a ser estudada, e permite uma observação precisa das células tais como existem *in vivo*. Uma outra vantagem da citologia de impressão é a preservação das células-tronco germinativas responsáveis pela renovação contínua do epitélio da córnea (estas podem ser afetadas depois de biópsia incisional ou excisional) na região do limbo corneoescleral, que é a localização mais frequente do aparecimento de tumores no epitélio estratificado. O

	tratamento para neoplasia pavimentosa da superfície ocular historicamente tem incluído cirurgia, mas intervenções que não envolvam cirurgia têm vindo também a ser adotadas. Portanto, em certas situações, pode existir uma preferência dos oftalmologistas por intervenções menos invasivas do que uma biópsia cirúrgica, como a citologia de impressão para diagnóstico inicial e monitorização terapêutica do tratamento de lesões afetas à superfície ocular. Contudo, deve ser considerado que a citologia de impressão pode ser menos útil se os resultados não coincidem com o quadro clínico ou se o diagnóstico clínico é incerto e o resultado da citologia de impressão é negativo. Em tais situações, a biópsia cirúrgica é necessária para um diagnóstico preciso. Conclusão: Apesar de não substituir a histologia a nível de diagnóstico e gestão de pacientes com neoplasia pavimentosa da superfície ocular, a citologia de impressão apresenta um papel importante nestes aspetos, de um modo menos invasivo.
Impression cytology of the conjunctival epithelial cells in patients with cystic fibrosis[53] Mrugacz M, Kasacka I, Bakunowicz-Lazarczyk A, Kaczmarski M, Kulak W (2017)	Objetivo: Avaliar, através de citologia de impressão, a população de células caliciformes e a morfologia do epitélio da conjuntiva em indivíduos com fibrose quística. Métodos: Um total de 20 pacientes com fibrose quística e 20 controlos foram sujeitos a citologia de impressão da conjuntiva. Resultados: Em pacientes com fibrose quística, a citologia de impressão foi capaz de demonstrar metaplasia pavimentosa da conjuntiva, e uma diminuição da quantidade de células caliciformes. Conclusão: A nível do olho, a metaplasia pavimentosa e uma quantidade reduzida de células caliciformes podem ser indicativos de um grau mais elevado de dano epitelial no que diz respeito a células epiteliais da conjuntiva, em pacientes com fibrose quística. A presença de neutrófilos é indicativa da etiologia inflamatória desta doença. A citologia de impressão pode funcionar como uma ferramenta eficaz para o diagnóstico e monitorização de mudanças causadas pelo olho seco, em indivíduos com fibrose quística.
Impression cytology of the ocular surface[54] Singh R (2005)	Objetivo: Descrever, partindo das várias etapas do método de citologia de impressão, este mesmo método e a sua aplicabilidade. Métodos: Foi realizada uma revisão sistemática até à data do presente estudo. Resultados: A citologia de impressão refere-se à aplicação de um filtro de acetato de celulose na superfície ocular, de modo a remover as camadas superficiais do epitélio da superfície ocular. Estas células podem ser sujeitas a uma análise histológica, imunohistológica ou molecular. Esta técnica permite o diagnóstico de doenças afetas à superfície ocular, a documentação de alterações sequenciais na superfície da córnea e da conjuntiva ao longo do tempo, o estadiamento da metaplasia pavimentosa da conjuntiva, e a monitorização dos efeitos do tratamento. É ainda uma ferramenta investigacional importante para estudar doenças da superfície ocular com imunocoloração e análise de ADN. A capacidade de obter várias amostras de uma só vez com desconforto mínimo faz com que esta seja o método ideal para investigar patologias associadas à superfície ocular,

	quando o diagnóstico não é clinicamente óbvio ou quando o diagnóstico clínico precisa de ser substanciado e documentado. É ainda relativamente fácil de realizar e fornece informação relevante sobre a área de onde a amostra foi retirada. Conclusão: Recomenda-se que a citologia de impressão seja desenvolvida e introduzida na prática clínica rotineira.
Impression cytology of the ocular surface: a review[55] Calonge M, Diebold Y, Sáez V, Salamanca AE, García-Vázquez C, Corrales RM, Herreras JM (2003)	Objetivo: Realizar uma revisão histórica da técnica de citologia de impressão, como uma ferramenta de diagnóstico minimamente invasiva para patologias afetas à superfície ocular. Métodos: Foi realizada uma revisão de literatura publicada citada no PubMed, desde a primeira descrição da citologia de impressão em 1977 até à data do presente estudo. Resultados: Uma vasta amplitude de métodos de processamento tem vindo a ser adaptados à técnica de citologia de impressão: microscopia ótica com diferentes colorações, microscopia eletrónica, imunofluorescência, imunocitoquímica, análise da reação da polimerase em cadeia, análises por *immunoblotting*, ou citometria de fluxo. A citologia de impressão tem sido usada como uma alternativa não invasiva à biópsia, para a obtenção de células epiteliais da superfície ocular. Conclusão: A citologia de impressão é uma técnica bastante útil, que não apresenta nem efeitos secundários nem contraindicações. Tem-se tornado numa técnica de rotina para avaliar a metaplasia pavimentosa e mudanças nas células caliciformes em qualquer patologia que afete a superfície ocular, sobretudo nas patologias associadas ao olho seco. É, portanto, útil para diagnóstico e para a monitorização terapêutica. A citologia de impressão tem-se vindo a tornar a técnica de eleição para obtenção de amostras do epitélio da superfície ocular, e tem contribuído em larga escala para o aumento do conhecimento sobre a biologia do mesmo e para o conhecimento das patologias associadas à superfície ocular.
Reliability and utility of impression cytology in the diagnosis of dry eye[56] Wadani FA, Nambiar R, Wahhab KA, Asbali TA, Nambiar A, Rahaman A (2016)	Objetivo: Avaliar se amostras de citologia de impressão podem ser usadas para definir mudanças ao nível da superfície da conjuntiva e descrever mudanças nas células da conjuntiva. Comparar a sensibilidade da citologia de impressão com outros testes diagnósticos. Métodos: Foi realizado um estudo transversal em 100 pacientes com sintomas de olho seco. Após a obtenção da história completa (registo de qualquer doença sistémica, ocupação e toma de medicamentos), estes pacientes foram sujeitos a citologia de impressão da conjuntiva. Resultados: A citologia de impressão é o método ideal para investigar patologias associadas à superfície ocular quando o diagnóstico não é óbvio clinicamente ou quando o diagnóstico clínico necessita de ser substanciado. A citologia de impressão também é um método que pode ser útil para a pesquisa patofisiológica. A citologia de impressão apresenta um elevado nível de sensibilidade. Só em 5 dos 100 casos apresentados, a citologia de impressão não foi representativa.

	Conclusão: É recomendado que esta técnica seja desenvolvida e introduzida na prática clínica rotineira pelos grandes centros oftalmológicos.
The conjunctival impression cytology between the diagnosed cases of dry eye and normal individuals[57] Shrestha E, Shrestha JK, Shayami G, Chaudhary M (2010)	Objetivo: Comparar os resultados da citologia de impressão da conjuntiva de indivíduos com síndrome do olho seco e indivíduos normais. Métodos: Foi realizado um estudo de caso controlo, incluindo casos consecutivos de síndrome do olho seco. Como controlo recorreram-se a indivíduos sem olho seco. A citologia de impressão foi efetuada na conjuntiva, com papel de filtro de acetato de celulose. A amostra foi posteriormente corada com Ácido Periódico-Schiff, e a contra-coloração foi feita com Hematoxilina-Eosina. Resultados: Verificou-se uma preponderância feminina na síndrome do olho seco. De 114 casos de olho seco, 49,2% dos olhos demonstraram diminuição ou ausência de densidade de células caliciformes. Em 72 indivíduos normais, 73,7% dos olhos apresentaram densidade de células caliciformes normal e 26,3% dos olhos apresentaram diminuição ou ausência de células caliciformes ($p < 0,001$). Conclusão: A densidade das células caliciformes encontra-se significativamente reduzida em indivíduos com síndrome do olho seco, comparativamente a indivíduos normais. A citologia de impressão da superfície ocular revela-se um teste útil para o diagnóstico da síndrome do olho seco.
Update on the role of impression cytology in ocular surface disease[58] Tong L, Thia Z-Z (2019)	Objetivo: Descrever os avanços verificados recentemente na citologia de impressão, de modo a fazer um resumo do progresso nesta área. Métodos: Foi realizada uma revisão de literatura focada nos avanços da tecnologia analítica relacionada com a citologia de impressão, na área das doenças afetas à superfície ocular. Recorreram-se a publicações posteriores a 2009. Resultados: As doenças da superfície ocular incluem disfunção da glândula meibomiana, a síndrome de Sjogren, a síndrome de Steven-Johnson, e olho seco pós-menopausa. Os estudos realizados (4 longitudinais e 18 transversais) que utilizaram citologia de impressão analisaram ADN, ARN, proteínas, e células da superfície ocular, incluindo linfócitos T de memória, células dendríticas, neutrófilos, células epiteliais da conjuntiva, e células caliciformes. Estes estudos empregaram quantificação de transcritos associados com inflamação, proteínas envolvidas em stress oxidativo, enzimas, e proteínas da superfície celular por citometria de fluxo, para além da avaliação morfológica da metaplasia pavimentosa e coloração para células caliciformes. Foram também descritos vários desafios no uso clínico da citologia de impressão, incluindo questões relacionadas com o armazenamento e normalização dos dados. Conclusão: Os avanços verificados na citologia de impressão têm permitido uma avaliação mais robusta da superfície ocular, e irão facilitar o progresso na compreensão e tratamento de doenças que afetam a superfície do olho.

5. Análise e discussão dos resultados

A citologia de impressão ocular possibilita a avaliação da superfície ocular, que inclui o epitélio da conjuntiva e da córnea, com a análise da estrutura e morfologia do núcleo e do citoplasma das células. Com esta técnica existe uma preservação da morfologia das células e das relações anatómicas originais dos seus constituintes. O método suprarreferido fornece dados citológicos detalhados da superfície do olho, e revela-se uma ferramenta bastante útil na deteção e monitorização terapêutica em doenças da superfície ocular e em doenças sistémicas que afetam a superfície ocular. A citologia de impressão tem-se vindo a tornar na técnica de eleição para obtenção de amostras e avaliação citológica do epitélio da superfície ocular, sobretudo nas patologias associadas ao olho seco. Verificou-se uma predominância da associação da citologia de impressão com o estudo da síndrome do olho seco. Vários dos estudos apresentados apontam para a necessidade de continuação do desenvolvimento e posterior introdução da citologia de impressão na prática clínica rotineira.[46,51,54-58]

5.1. Técnica da citologia de impressão

Nos estudos analisados, verificou-se que a técnica de citologia de impressão consistiu na aplicação de uma membrana de acetato de celulose ou Biopore na superfície ocular, sendo que o tamanho dos poros desta variou entre 0,22 e 0,45 µm. Esta foi pressionada em toda a extensão da superfície ocular durante cinco a dez segundos e, da sua remoção, foram possíveis obter uma a três das camadas mais superficiais do epitélio do olho.[47-54,56,57]

Alguns dos estudos analisados procederam à fixação e coloração da membrana.[47,48,50,52,54]

Outros estudos optar por trabalhar com uma lâmina de vidro sujeita a um *imprint* da membrana. Não se verificou perda celular alguma, nestas mesmas situações de *imprint* na lâmina.[49,51,56,57]

A coloração de eleição foi o Ácido Periódico-Schiff.[47-54,57]

5.2. Citologia de impressão na síndrome do olho seco e noutras patologias

A síndrome do olho seco é uma doença multifatorial que causa desconforto, distúrbio visual, instabilidade da película lacrimal, e pode ainda provocar lesões na superfície ocular. Esta é caracterizada por alterações na superfície ocular epitelial, associadas à redução da qualidade e/ou quantidade de filme lacrimal, reação inflamatória e diminuição da sensibilidade da superfície ocular. Atualmente, apresenta uma prevalência de 5 a 34% dos indivíduos acima

de 50 anos – com preponderância do sexo feminino - e é o principal problema que afeta o olho. Deste modo, torna-se muito importante o aprofundar do conhecimento sobre a mesma e facilitar a sua identificação.[5,6,51,56,57]

A citologia de impressão da superfície ocular revela-se um método útil para a avaliação da superfície ocular e diagnóstico da síndrome do olho seco, na medida que possibilita a deteção de uma diminuição significativa da densidade das células caliciformes e de metaplasia pavimentosa, ambas aspetos caracterizadores desta síndrome. Na síndrome do olho seco foram relatadas várias anomalias celulares, nomeadamente queratinização do epitélio, anisocitose das células epiteliais, anisocromia, condensação nuclear e vacuolização citoplasmática. Células anucleadas e núcleos picnóticos também foram relatados nas situações mais severas de olho seco. Permite ainda estabelecer uma correlação forte entre o grau de severidade da síndrome do olho seco e o grau de metaplasia pavimentosa. O método de citologia de impressão apresenta uma sensibilidade e uma especificidade acima de 90% em pacientes com síndrome do olho seco. Na síndrome do olho seco, um exame histopatológico padrão não é indicado.[51,56,57]

Muitas patologias afetam indiretamente o olho, causando também situações de olho seco. A citologia de impressão mostra-se, por conseguinte, uma ferramenta útil no auxílio ao diagnóstico e monitorização destas mesmas patologias. Verificou-se, na literatura, a existência de metaplasia pavimentosa da conjuntiva e diminuição da densidade das células caliciformes em situação de deficiência em vitamina D, de doença inflamatória intestinal, de endometriose, e de fibrose quística.[46-48,50,53,55]

No caso da fibrose quística, a citologia de impressão permite ainda a deteção da presença de neutrófilos, indicativos da etiologia inflamatória desta doença.[53]

Esta técnica, contudo, não apresenta apenas utilidade em situações de olho seco. A citologia de impressão também revelou alterações a nível do epitélio da conjuntiva em utilizadores de computador com maior intensidade, e apresentou ainda um papel importante no diagnóstico e gestão de pacientes com neoplasia pavimentosa da superfície ocular.[49,52,54]

5.3. Vantagens da citologia de impressão

A citologia de impressão é uma técnica bastante útil, que não apresenta efeitos secundários. Consiste num procedimento de fácil realização, mais barato, com desconforto mínimo e menos invasivo, quando comparado a testes da função lacrimal, raspados ou biópsias. É o método ideal para identificar patologias que afetam a superfície ocular, quando o diagnóstico clínico não é óbvio clinicamente ou necessita de ser documentado ou substanciado. Este

fornece informação relevante sobre a área de onde a amostra foi retirada, e apresenta uma sensibilidade e uma especificidade elevadas.[46,51,52,54-56,58]

A citologia de impressão é a técnica que permite melhores resultados em termos de preservação da morfologia celular, possibilitada por uma maior qualidade das amostras. É ainda um procedimento rápido e valioso para detetar e definir lesões histopatológicas quando outros métodos são contraindicados. Possibilita também a obtenção de múltiplas amostras da superfície ocular de uma só vez. Fornece a localização precisa da área a ser estudada, e permite uma observação precisa das células tais como existem *in vivo*. Esta técnica permite a preservação das células-tronco germinativas na região do limbo corneoescleral, o qual é a localização mais frequente do aparecimento de tumores no epitélio estratificado.[46,52,54-56,58]

É importante ainda referir a vasta amplitude de doenças que a citologia de impressão consegue detetar, quer afetem direta ou indiretamente o olho. Este é um aspeto positivo deste método.[46,54-56,58]

5.4. Citologia de impressão aplicada à investigação

Esta técnica, para além de apresentar várias aplicações clínicas, funciona ainda como uma ferramenta investigacional. Nos últimos anos verificaram-se avanços significativos na citologia de impressão, os quais têm possibilitado uma avaliação mais robusta da superfície ocular, facilitando a compreensão e tratamento de doenças que afetam o olho. O conhecimento mais aprofundado dos mecanismos celulares no olho através da citologia de impressão permitirá a formação de novas perspetivas para pacientes e clínicos, que procuram tratamentos capazes não só de melhorar os sintomas, mas também restaurar a homeostase da superfície ocular.[54-56,58]

A citologia de impressão permite a análise genómica e proteica das células da superfície ocular. Esta técnica é uma ferramenta investigacional importante para estudar doenças afetas à superfície ocular, recorrendo à microscopia ótica, microscopia eletrónica imunofluorescência, imunocitoquímica, imunocoloração, análise de ADN e de ARN, análise da reação da polimerase em cadeia, análises por *immunoblotting*, citometria de fluxo.[46,54,55,58]

No âmbito da medicina personalizada, a citologia de impressão tem o potencial de confirmar diagnósticos clínicos de doenças da superfície ocular. Tem sido possível identificar vários grupos de biomarcadores para a síndrome do olho seco, por citologia de impressão. Estes incluem citoquinas, mucinas e marcadores inflamatórios, que podem também fornecer alvos terapêuticos. Em queratocone (patologia caracterizada pela saliência da córnea), estudos demonstraram HLA-DR, ICAM-1 e citoquinas como marcadores putativos. Em sujeitos com

as doenças sistémicas fibrose quística, colite e doença celíaca, têm vindo a ser reportadas mudanças no epitélio da conjuntiva. Contudo, por esta ser uma nova área de estudo, existem mais biomarcadores celulares específicos que ainda não foram identificados, para doenças sistémicas com envolvimento ocular.[46]

A citologia de impressão tem contribuído em larga escala para o aumento do conhecimento sobre a biologia do epitélio da superfície ocular e para o conhecimento das patologias associadas à superfície ocular.[55]

5.5. Métodos

Todos os estudos sistematizados apresentam-se como estudo observacionais. Entre estes estudos encontram-se cinco revisões narrativas, que se diferenciam da presente revisão sistemática por não descreverem o processo de pesquisa de literatura, a seleção dos estudos e a avaliação da qualidade dos mesmos.[46,52,54,55,58]

Algumas destas revisões narrativas nunca abordam a citologia de impressão com a amplitude que é abordada nesta revisão sistemática, focando-se em um ou poucos aspetos relacionados com a técnica: identificação de marcadores celulares em patologia ocular e novos alvos terapêuticos, diagnóstico e tratamento dos tumores da superfície ocular, e descrição dos avanços da tecnologia analítica relacionada com a citologia de impressão.[46,52,58]

Outras abordam a citologia de impressão de forma mais vasta, contudo não se encontram completamente atualizadas relativamente à temática, por corresponderem a estudos publicados em 2005 e 2003, e esta ser uma área em franca expansão.[54,55]

6. Considerações finais

A citologia de impressão, quando comparada a testes da função lacrimal, raspados ou biópsias, apresenta-se bastante útil na avaliação da superfície ocular, permitindo a deteção e monitorização terapêutica de doenças que afetam o olho. Possibilita a deteção de alterações a nível do epitélio ocular, nomeadamente da diminuição da densidade das células caliciformes e a existência de metaplasia pavimentosa. É um procedimento de fácil realização, de baixos custos, com menor desconforto, menos invasivo, rápido e que permite obter amostras em maior quantidade e qualidade.

Esta técnica pode adquirir um forte componente investigacional e dá esperança a pacientes com patologias que afetam o olho, tais como a síndrome do olho seco. Por todas as vantagens deste método, seria proveitosa uma aplicação do mesmo à rotina, a qual ainda não foi possível sobretudo a uma uniformização ainda não total e a uma fraca divulgação do mesmo.

Apesar de, neste trabalho, ter sido feito um levantamento exaustivo do tema, o estudo apresenta como principal limitação a escassez de bibliografia no que a si diz respeito. Por ser um método que começou a ser explorado com mais intensidade mais recentemente, não existe uma quantidade substancial de artigos que o refiram, nas suas várias vertentes.

A escassez de bibliografia prende-se a nível do método em si e a nível da aplicabilidade do mesmo. O procedimento da citologia de impressão da superfície ocular vai sofrendo ligeiras variações de estudo para estudo, o que pode dificultar por vezes a comparabilidade de resultados entre estudos. A nível de aplicabilidade existe uma quantidade reduzida de estudos que relacionem sobretudo o papel da citologia de impressão na deteção de patologias que afetam o olho.

Ainda que a citologia de impressão tenha sido já aplicada no âmbito de patologias que afetam o olho, seria importante a realização de mais estudos, de modo a consolidar e aprofundar os conhecimentos já obtidos. A deficiência em vitamina D, a doença inflamatória intestinal, a endometriose, a fibrose quística, patologias oculares associadas ao uso intensivo de computadores e a neoplasia pavimentosa da superfície ocular são exemplos que beneficiariam disto.

Existem também muitas outras patologias que afetam a superfície ocular, direta e indiretamente, e para as quais as capacidades da citologia de impressão ainda não foram exploradas. Sugerem-se então para o futuro estudos que incidam sobre a aplicação deste método em outras patologias que afetam o olho, não estudadas desta maneira até à data.

Seriam ainda proveitosos mais estudos que digam respeito à uniformização do método da citologia de impressão, de modo a poder otimizar o seu uso. Também seria benéfica a realização de mais revisões sistemáticas, que permitissem compilar a informação das várias vertentes da técnica.

7. Referências bibliográficas

1. Freitas K, Mendonça P. SureThin: Fixador de Eleição em Citologia de Impressão Ocular. *Oftalpro – Revista de Informação Especializada e Profissional*, 2016; 32; 36-43. Versão Eletrónica. Recuperado em 2020, Abril 2, de https://pt.calameo.com.

2. Silva I, Chumbinho J, Pereira S. *Citologia de Impressão da Superfície Ocular*. Texto inédito. Lisboa: Escola Superior de Tecnologia da Saúde de Lisboa, Área Científica de Anatomia Patológica, Citológica e Tanatológica, 2013.

3. Seeley R, Stephens T, Tate P. *Anatomia & Fisologia* (8.ª ed.). Loures: Lusociência; 2011.

4. Khanna RC. Ocular surface disorders. *Community Eye Health*, 2017; 30; 99; S1-S2.

5. Dana R, Bradley JL, Guerin A, Pivneva I, Stillman IÖ, Evans AM, Schaumberg DA. Estimated Prevalence and Incidence of Dry Eye Disease Based on Coding Analysis of a Large, All-age United States Health Care System. *American Journal of Ophthalmology*, 2019; 202; 47–54.

6. Stapleton F, Alves M, Bunya VY, Jalbert I, Lekhanont K, Malet F, Na K-S, Schaumberg D, Uchino M, Vehof J, Viso E, Vitale S, Jones L. TFOS DEWS II Epidemiology Report. *The Ocular Surface*, 2017; 15; 3; 334–365.

7. Rai N. Introduction to ophthalmic cytology - modalities and classification of neoplasms. *Journal of Cytology*, 2007; 24; 1; 11-15.

8. Haller-Schober EM, Schwantzer G, Berghold A, Fischl M, Theisl A, Horwath-Winter J. Evaluating an impression cytology grading system (IC score) in patients with dry eye syndrome. *Eye*, 2005; 20; 8; 927-933.

9. Leck A. Taking a corneal scrape and making a diagnosis. *Community eye health*, 2009; 22; 71; 42–43.

10. Seewoodhary R. Corneal scrape. *Community eye health*, 1999; 12; 30; 24.

11. Rishi P, Dhami A, Biswas J. Biopsy techniques for intraocular tumors. *Indian Journal of Ophthalmology*, 2016; 64; 6; 415-421.

12. Singh AD, Biscotti CV. Fine needle aspiration biopsy of ophthalmic tumors. *Saudi journal of ophthalmology: official journal of the Saudi Ophthalmological Society*, 2012; 26; 2; 117–123.

13. Gautam T, Vasundhara M, Viswamithra P, Lakshmi A. Study of conjunctival impression cytology in assessing goblet cell density in dry eyes. *International Journal of Research in Medical Sciences*, 2015; 3; 12 3819-3823.

14. Barros J, Mascaro V, Gomes J, Freitas D, Lima A. Citologia de impressão da superfície ocular: técnica de exame e de coloração. *Arquivos Brasileiros de Oftalmologia*, 2001; 64; 2; 127-131.

15. Gadkari SS, Adrianwala SD, Prayag AS, Khilnani P, Mehta NJ, Shaha NA. Conjunctival impression cytology--a study of normal conjunctiva. *Journal of Postgraduate Medicine*, 1992; 38; 1; 21-3,22A.

16. Vemuganti GK, Naik MN, Honavar SG, Sekhar GC. Rapid intraoperative diagnosis of tumors of the eye and orbit by squash and imprint cytology. *Ophthalmology*, 2004; 111; 5; 1009-1015.

17. Le Q, Xu J, Deng SX. The diagnosis of limbal stem cell deficiency. *The Ocular Surface*, 2018; 16; 1; 58-69.

18. Alturkistani H, Tashkandi F, Mohammedsaleh Z. Histological Stains: A Literature Review and Case Study. *Global Journal of Health Science*, 2015; 8; 3; 72.

19. Sudha A. Anatomy, physiology, histology and normal cytology of eye. *Journal of Cytology*, 2007; 24; 1; 16-19.

20. Bibbo M, Wilbur D. *Comprehensive Cytopathology* (3.ª ed.). Estados Unidos da América: Saunders; 2008.

21. Meeney A, Mudhar HS. Histopathological reporting of corneal pathology by a biomedical scientist: the Sheffield Experience. *Eye*, 2013; *27*; 2; 272–276.

22. Downie LE, Bandlitz S, Bergmanson JPG, Craig JP, Dutta D, Maldonado-Codina C, Ngo W, Siddireddy JS, Wolffsohn JS. CLEAR - Anatomy and physiology of the anterior eye. *Contact Lens and Anterior Eye*, 2021; 44; 2; 132–156.

23. Gipson, I. Goblet cells of the conjunctiva: A review of recent findings. *Progress in Retinal and Eye Research*, 2016; 54; 49-63.

24.Themes, UFO. 2016. *Conjunctiva*. Recuperado em 2022, Janeiro 7, de https://entokey.com/conjunctiva-6/.

25. Fans, O. 2010. *Corneal scraping and cauterization of ulcers*. Recuperado em 2022, Janeiro 10, de https://www.optometry.fans/2020/11/corneal-scraping-and-cauterization-of.html.

26. Schefler AC, Mruthyunjaya P. Fine needle aspiration biopsy for uveal melanoma: part 1, technique and complications. *Retinal Physician*, 2015; 12; 54, 56, 57.

27. Murube J, Rivas L. Impression Cytology on Conjunctiva and Cornea in Dry Eye Patients Establishes a Correlation between Squamous Metaplasia and Dry Eye Clinical Severity. *European Journal of Ophthalmology*, 2003; 13; 2; 115-127.

28. Brignole-Baudouin F, Ott A-C, Warnet J-M, Baudouin C. Flow cytometry in conjunctival impression cytology: a new tool for exploring ocular surface pathologies. *Experimental eye research*, 2004; 78; 3; 473–481.

29. Ladeira, C. *Introdução à Histoquímica*. Texto inédito. Lisboa: Escola Superior de Tecnologia da Saúde de Lisboa, Área Científica de Anatomia Patológica, Citológica e Tanatológica, 2017.

30. Joseph J, Vemuganti GK, Garg P, Sharma S. Histopathological evaluation of ocular microsporidiosis by different stains. *BMC Clinical Pathology*, 2006; 6; 1.

31. Roque, R. *Suporte teórico para as aulas de laboratório de Técnica Citológica II*. Texto inédito. Lisboa: Escola Superior de Tecnologia da Saúde de Lisboa, Área Científica de Anatomia Patológica, Citológica e Tanatológica, 2008.

32. Roque, R. *Aula teórica 1: Citopatologia; Processamento de amostras*. Texto inédito. Lisboa: Escola Superior de Tecnologia da Saúde de Lisboa, Área Científica de Anatomia Patológica, Citológica e Tanatológica, 2017.

33. Raju, K. Evolution of Pap Stain. *Biomedical Research and Therapy*, 2016; 3; 2; 490-500.

34. Ladeira, C. *Coloração Hematoxilina-Eosina*. Texto inédito. Lisboa: Escola Superior de Tecnologia da Saúde de Lisboa, Área Científica de Anatomia Patológica, Citológica e Tanatológica, 2016.

35. Fischer A, Jacobson K, Rose J, Zeller R. Hematoxylin and Eosin Staining of Tissue and Cell Sections. *Cold Spring Harbor Protocols*, 2008; 3; 5; pdb.prot4986.

36. Feldman A, Wolfe D. Tissue Processing and Hematoxylin and Eosin Staining. *Methods in Molecular Biology*, 2014; 1180; 1; 31-43.

37. Grossniklaus H, Waring G, Akor C, Castellano-Sanchez A, Bennett K. Evaluation of hematoxylin and eosin and special stains for the detection of acanthamoeba keratitis in penetrating keratoplasties. *American Journal of Ophthalmology*, 2003; 136; 3; 520-526.

38. Piaton E, Fabre M, Goubin-Versini I, Bretz-Grenier M, Courtade-Saïdi M, Vincent S et al. Guidelines for May-Grünwald-Giemsa staining in haematology and non-gynaecological cytopathology: recommendations of the French Society of Clinical Cytology (SFCC) and of the French Association for Quality Assurance in Anatomic and Cytologic Pathology (AFAQAP). *Cytopathology*, 2016; 27; 5; 359-368.

39. Paduch R, Urbanik-Sypniewska T, Kutkowska J, Chorągiewicz T, Matysik-Woźniak A, Zweifel S, Czarnek-Chudzik A, Załuska W, Rejdak R, Toro MD. Ozone-Based Eye Drops Activity on Ocular Epithelial Cells and Potential Pathogens Infecting the Front of the Eye. *Antioxidants*, 2021;10; 6; 968.

40. Midena E, Segato T, Blarzino M. Effects of Ionizing Radiation on Human Conjunctival Epithelial Cells: A Clinical and Cytologic Study. *Ophthalmologica*, 1991; 203; 2; 75-81.

41. Eberhardt M, Rammohan G. Blepharitis. *StatPearls*, 2022.

42. Hassanzadeh S, Varmaghani M, Zarei-Ghanavati S, Shandiz JH, Khorasani AA. Global Prevalence of Meibomian Gland Dysfunction: A Systematic Review and Meta-Analysis. *Ocular immunology and inflammation*, 2021; 29; 1; 66–75.

43. Khan KS, Kunz R, Kleijnen J, Antes G. Five steps to conducting a systematic review. *JRSM*, 2003; 96; 3; 118-121.

44. Siddaway AP, Wood AM, Hedges LV. How to Do a Systematic Review: A Best Practice Guide for Conducting and Reporting Narrative Reviews, Meta-Analyses, and Meta-Syntheses. *Annual Review of Psychology*, 2019; 70; 1; 747-770.

45. Xiao Y, Watson M. Guidance on Conducting a Systematic Literature Review. *Journal of Planning Education and Research*, 2017; 39; 1; 93-112.

46. Hagan S. Biomarkers of ocular surface disease using impression cytology. *Biomarkers in Medicine*, 2017; 11; 12; 1135-1147.

47. Dikci S, Akatlı AN, Yıldırım T. Conjunctival impression cytology and tear-film changes in cases with vitamin D deficiency. *International Ophthalmology*, 2020; 40; 7; 16871-694.

48. Doğan M, Özcan S, Acartürk G, Özdemir Ç. Conjunctival impression cytology and tear-film changes in patients with inflammatory bowel disease. *Eye & Contact Lens*, 2018; 44; 6; S420-S425.

49. Kumar S, Bansal R, Khare A, Malik KPS, Malik VK, Jain K, Jain C. Conjunctival impression cytology in computer users. *Nepalese Journal of Ophthalmology*, 2012; 5; 9; 33-37.

50. Turan M, Turan G, Usta A. Evaluation of the ocular surface by impression cytology in patients with endometriosis. *Graefe's Archive for Clinical and Experimental Ophthalmology*, 2020; 258; 4; 931-937.

51. Mocanu CL, Jurga S, Deca AG, Bîrjovanu F, Olaru A, Popa DG, Ștefănescu-Dima AȘ, Mănescu MR. Impression conjunctival cytology in sicca syndrome – correlations between clinical and histological findings related to dry eye severity. *Romanian Journal of Morphology and Embryology*, 2016; 57; 1; 197-203.

52. Barros JN, Almeida SRA, Lowen MS, Cunha MC, Gomes JÁP. Impression cytology in the evaluation of ocular surface tumors: review article. *Arquivos Brasileiros de Oftalmologia*, 2015; 78; 2; 126-132.

53. Mrugacz M, Kasacka I, Bakunowicz-Lazarczyk A, Kaczmarski M, Kulak W. Impression cytology of the conjunctival epithelial cells in patients with cystic fibrosis. *Eye*, 2007; 22; 9; 1137-1140.

54. Singh R. Impression cytology of the ocular surface. *British Journal of Ophthalmology*, 2005; 89; 12; 1655-1659.

55. Calonge M, Diebold Y, Sáez V, Salamanca AE, García-Vázquez C, Corrales RM, Herreras JM. Impression cytology of the ocular surface: a review. *Experimental Eye Research*, 2004; 78; 3; 457-472.

56. Wadani FA, Nambiar R, Wahhab KA, Asbali, TA, Nambiar A, Rahaman A. Reliability and utility of impression cytology in the diagnosis of dry eye. *Nigerian Journal of Ophthalmology*, 2016; 24; 2; 51.

57. Shrestha E, Shrestha JK, Shayami G, Chaudhary M. The conjunctival impression cytology between the diagnosed cases of dry eye and normal individuals. *Nepalese Journal of Ophthalmology*, 2010; 3; 5; 39-44.

58. Tong L, Thia Z-Z. Update on the role of impression cytology in ocular surface disease. *Taiwan Journal of Ophthalmology*, 2019; 9; 3; 141.

8. Apêndices

Apêndice 1: Estudos identificados pela pesquisa e avaliação efetiva da qualidade de cada um

Estudos excluídos por registos duplicados (n = 10)	• **Biomarkers of ocular surface disease using impression cytology** (Hagan S (2017)) • **Citologia de impressão da superfície ocular: técnica de exame e de coloração** (Barros JN, Mascaro VLDM, Gomes JÁP, Freitas D, Lima ALH (2001)) • **Conjunctival impression cytology – a study of normal conjunctiva** (Gadkari SS, Adrianwala SD, Prayag AS, Khilnani P, Mehta NJ, Shaha NA (1992)) • **Effects of ionizing radiation on human conjunctival epithelial cells: a clinical and cytologic study** (Midena E, Segato T, Blarzino MC (1991)) • **Eye cytology** (Schumann GB, O'Dowd GJ, Spinnler PA (1980)) • **Impression cytology of the conjunctival epithelial cells in patients with cystic fibrosis** (Mrugacz M, Kasacka I, Bakunowicz-Lazarczyk A, Kaczmarski M, Kulak W (2017)) • **Impression cytology of the ocular surface** (Singh R (2005)) • **Impression conjunctival cytology in sicca syndrome – correlations between clinical and histological findings related to dry eye severity** (Mocanu CL, Jurga S, Deca AG, Bîrjovanu F, Olaru A, Popa DG, Ștefănescu-Dima AȘ, Mănescu MR (2016)) • **Monitoring ocular disease by impression cytology** (Adams GGW, Dilly PN, Kirkness CM (1988)) • **Update on the role of impression cytology in ocular surface disease** (Tong L, Thia Z-Z (2019))
Estudos excluídos consoante os critérios de pesquisa, na leitura do título e resumo (n = 30)	• **Citologia de impressão da superfície ocular de cães infectados naturalmente por *Leishmania* (L.) *chagasi*** (Andrade AL, Santo EFE, Sakamoto SS, Lima LKF, Luvizotto MCR (2009)) – abordagem da citologia de impressão não aplicada ao ser humano • **Citologia de impressão da superfície ocular: técnica de exame e de coloração** (Barros JN, Mascaro VLDM, Gomes JÁP, Freitas D, Lima ALH (2001)) – estudo prévio a 2003 • **Conjunctival impression cytology** (Thatcher RW, Darougar S, Jones BR (1977)) – estudo prévio a 2003 • **Conjunctival impression cytology – a study of normal conjunctiva** (Gadkari SS, Adrianwala SD, Prayag AS, Khilnani P, Mehta NJ, Shaha NA (1992)) – estudo prévio a 2003 • **Conjunctival impression cytology in dry eye states** (Reddy M, Reddy PR, Reddy SC (1991)) – estudo prévio a 2003 • **Conjunctival surface damage distribution in keratoconjunctivits sicca: an impression cytology study** (Rolando M, Terragna F, Giordano G, Calabria G (1990)) – estudo prévio a 2003 • **Diagnostic accuracy of small biopsy imprint cytology in neoplastic lung lesions** (Atheetha R, Priya PV, Cicy PJ, Sundaram (2019)) – abordagem da citologia de impressão não aplicada ao olho

	• **Diagnostic utility of imprint cytology of ovarian neoplasm: a cyto-histological comparison** (Ivan RA, Chacko KP, Thomas BM (2020)) – abordagem da citologia de impressão não aplicada ao olho • **Diagnostic utility of touch imprint cytology in the evaluation of intraabdominal tumors** (Adhya AK, Kar M, Mohanty R (2018)) - abordagem da citologia de impressão não aplicada ao olho • **Effects of ionizing radiation on human conjunctival epithelial cells: a clinical and cytologic study** (Midena E, Segato T, Blarzino MC (1991)) – estudo prévio a 2003 • **Evaluation of imprint cytology as an early diagnostic modality compared with histopathology in vertebral lesions** (Chadha M (2015)) – abordagem da citologia de impressão não aplicada ao olho • **Eye cytology** (Schumann GB, O'Dowd GJ, Spinnler PA (1980)) – estudo prévio a 2003 • **Feasibility and accuracy of rapid on-site evaluation of touch imprint cytology during transbronchial biopsy** (Shikano K, Ishiwata T, Saegusa F, Terada J, Sakayori M, Abe M, Kawasaki T, Ikari J, Kawata N, Tada Y, Tatsumi K (2020)) – abordagem da citologia de impressão não aplicada ao olho • **Impression cytology as diagnostic tool in horses with and without ocular surface disease** (Braus BK, Lehenauer B, Tichy A, Nell B, Schwendenwein (2016)) - abordagem da citologia de impressão não aplicada ao ser humano • **Imprint cytology: a useful screening test for diagnosis of Helicobater pylori in resource poor settings** (Arachchi PS, Weerasekera MM, Seneviratne B, Weerasekera D, Fernando N, Gunasekara CP (2018)) – abordagem da citologia de impressão não aplicada ao olho • **Impression cytology of herpetic simplex keratitis in rabbits** (Park H-J, Ko M-K (2005)) – abordagem da citologia de impressão não aplicada ao ser humano • **Imprint cytology predicts axillary node status in sentinel lymph node biopsy** (Bell Z, Cameron I, Dace JS (2010)) – abordagem da citologia de impressão não aplicada ao olho • **Imprint cytology versus frozen section analysis for intraoperative assessment of sentinela lymph node in breast cancer** (Petropoulou T, Kapoula A, Mastoraki A, Politi A, Spanidou-Karvouni E, Psychogios I, Vassiliou I, Arkadopoulous N (2017)) – abordagem da citologia de impressão não aplicada ao olho • **Intraoperative imprint cytology versus histological diagnosis for the detection of sentinel lymph nodes in breast cancer treated with neoadjuvant chemotherapy** (Delgado-Bocanegra RE, Millen EC, Nascimento CM, Bruno KA (2018)) – abordagem da citologia de impressão não aplicada ao olho • **Intraoperative touch imprint cytology for the diagnosis of sentinel lymph node metastases in breast cancer** (Chicken DW, Kocjan G, Falzon M, Lee AC, Douek M, Sainsbury R, Keshtgar MRS (2006)) – abordagem da citologia de impressão não aplicada ao olho • **Local recurrence in lumpectomy patients after imprint cytology margin evaluation** (Weinberg E, Cox C, Dupont E, White L, Ebert M, Greenberg H, Diaz N, Vercel V, Centeno B, Cantor A, Nicosia S (2004)) – abordagem da citologia de impressão não aplicada ao olho • **Monitoring ocular disease by impression cytology** (Adams GGW, Dilly PN, Kirkness CM (1988)) – estudo prévio a 2003 • **Padronização da citologia de impressão da superfície ocular canina** (Godoy-Esteves CAL, Barros JN, Cunha LS, Mascaro VLD, Hofling-Lima AL, Barros PSM (2005)) – abordagem da citologia de impressão não aplicada ao ser humano

	• **Role of imprint cytology in diagnosis of thyroid lesions** (Prasad AK, Babu CPG, Anand C, Shanmugasamy K (2019)) – abordagem da citologia de impressão não aplicada ao olho • **Staging of conjunctival squamous metaplasia by impression cytology** (Tseng SCG (1985)) – estudo prévio a 2003 • **Touch imprint cytology: a rapid and accurate method for diagnosis of oral cancer** (Adhya AK, Kar M, Mohanty R (2019)) – abordagem da citologia de impressão não aplicada ao olho • **Touch imprint cytology – can it serve as an alternate to frozen section, in intraoperative assessment of cervical metastasis in oral squamous cell carcinoma?** (Agarwal A, Bhola B, Kambala R, Borle RM (2019)) – abordagem da citologia de impressão não aplicada ao olho • **Touch imprint cytology of core needle biopsy specimens for the breast and quick stain procedure for immediate diagnosis** (Kehl S, Mechler C, Menton S, Weiss C, Wasgindt S, Sütterlin M, Trunk M (2014)) – abordagem da citologia de impressão não aplicada ao olho • **Uso de citologia por impressão nas doenças oculares externas no homem, bovino e eqüino** (Rocha NS, Burini CHP, Lima LSD, Gonçalves RC, Thomassian A, Kamegasawa A (2001)) – estudo prévio a 2003 • **Value of imprint cytology for ultrasound-guided transthoracic core biopsy** (Liao W-Y, Jerng J-S, Chen K-Y, Chang Y-L, Yang P-C, Kuo S-H (2004)) – abordagem da citologia de impressão não aplicada ao olho
Estudos excluídos consoante os critérios de pesquisa, na leitura do texto integral (n = 5)	• **Diagnostic accuracy of touch imprint cytology for head and neck malignancies: a useful intra-operative tool in resource limited countries** (Naveed H, Abid M, Hashmi AA, Edhi MM, Sheikh AK, Mudassir G, Khan A (2017)) – abordagem da citologia de impressão não aplicada ao olho • **Impression cytology of soft tissue myoepithelioma: a case study** (Park SK, Kim AR, Gu MJ, Choi JH, Shin DS (2013)) – abordagem da citologia de impressão não aplicada ao olho • **Imprint cytology: a boon in tissue diagnosis** (Gore CR, Singh BK, Chandanwale SS, Gurwale SG, Kumar H, Bawikar R, Dey I (2017)) – abordagem da citologia de impressão não aplicada ao olho • **Impronta citológica: herramienta en el diagnóstico transoperatorio** (Gómez-Macías GS, Barboza-Quintana O, Segura-Luna JJ, Miranda-Maldonado I, Barbosa-Quinta Á, Ancer-Rodríguez J, Flores-Gutiérrez JP, Garza-Guajardo R (2012)) – outra língua que não português ou inglês • **Use of touch imprint cytology as a simple method to enrich tumor cells for molecular analysis** (Dogan S, Becker JC, Rekhtman N, Tang LH, Nafa K, Ladanyi M, Klimstra DS (2013))

Estudos a sistematizar (n = 13)	• **Biomarkers of ocular surface disease using impression cytology** (Hagan S (2017)) • **Conjunctival impression cytology and tear-film changes in cases with vitamin D deficiency** (Dikci S, Akatlı AN, Yıldırım T (2020)) • **Conjunctival impression cytology and tear-film changes in patients with inflammatory bowel disease** (Doğan M, Özcan S, Acartürk G, Özdemir Ç (2018)) • **Conjunctival impression cytology in computer users** (Kumar S, Bansal R, Khare A, Malik KPS, Malik VK, Jain K, Jain C (2012)) • **Evaluation of the ocular surface by impression cytology in patients with endometriosis** (Turan M, Turan G, Usta A (2020)) • **Impression conjunctival cytology in sicca syndrome – correlations between clinical and histological findings related to dry eye severity** (Mocanu CL, Jurga S, Deca AG, Bîrjovanu F, Olaru A, Popa DG, Ștefănescu-Dima AȘ, Mănescu MR (2016)) • **Impression cytology in the evaluation of ocular surface tumors: review article** (Barros JN, Almeida SRA, Lowen MS, Cunha MC, Gomes JÁP (2015)) • **Impression cytology of the conjunctival epithelial cells in patients with cystic fibrosis** (Mrugacz M, Kasacka I, Bakunowicz-Lazarczyk A, Kaczmarski M, Kulak W (2017)) • **Impression cytology of the ocular surface** (Singh R (2005)) • **Impression cytology of the ocular surface: a review** (Calonge M, Diebold Y, Sáez V, Salamanca AE, García-Vázquez C, Corrales RM, Herreras JM (2003)) • **Reliability and utility of impression cytology in the diagnosis of dry eye** (Wadani FA, Nambiar R, Wahhab KA, Asbali TA, Nambiar A, Rahaman A (2016)) • **The conjunctival impression cytology between the diagnosed cases of dry eye and normal individuals** (Shrestha E, Shrestha JK, Shayami G, Chaudhary M (2010)) • **Update on the role of impression cytology in ocular surface disease** (Tong L, Thia Z-Z (2019))

9. Anexos

Anexo 1: *Checklist* PRISMA 2020

PRISMA 2020 Checklist

Section and Topic	Item #	Checklist item	Location where item is reported
TITLE			
Title	1	Identify the report as a systematic review.	
ABSTRACT			
Abstract	2	See the PRISMA 2020 for Abstracts checklist.	
INTRODUCTION			
Rationale	3	Describe the rationale for the review in the context of existing knowledge.	
Objectives	4	Provide an explicit statement of the objective(s) or question(s) the review addresses.	
METHODS			
Eligibility criteria	5	Specify the inclusion and exclusion criteria for the review and how studies were grouped for the syntheses.	
Information sources	6	Specify all databases, registers, websites, organisations, reference lists and other sources searched or consulted to identify studies. Specify the date when each source was last searched or consulted.	
Search strategy	7	Present the full search strategies for all databases, registers and websites, including any filters and limits used.	
Selection process	8	Specify the methods used to decide whether a study met the inclusion criteria of the review, including how many reviewers screened each record and each report retrieved, whether they worked independently, and if applicable, details of automation tools used in the process.	
Data collection process	9	Specify the methods used to collect data from reports, including how many reviewers collected data from each report, whether they worked independently, any processes for obtaining or confirming data from study investigators, and if applicable, details of automation tools used in the process.	
Data items	10a	List and define all outcomes for which data were sought. Specify whether all results that were compatible with each outcome domain in each study were sought (e.g. for all measures, time points, analyses), and if not, the methods used to decide which results to collect.	
	10b	List and define all other variables for which data were sought (e.g. participant and intervention characteristics, funding sources). Describe any assumptions made about any missing or unclear information.	
Study risk of bias assessment	11	Specify the methods used to assess risk of bias in the included studies, including details of the tool(s) used, how many reviewers assessed each study and whether they worked independently, and if applicable, details of automation tools used in the process.	
Effect measures	12	Specify for each outcome the effect measure(s) (e.g. risk ratio, mean difference) used in the synthesis or presentation of results.	
Synthesis methods	13a	Describe the processes used to decide which studies were eligible for each synthesis (e.g. tabulating the study intervention characteristics and comparing against the planned groups for each synthesis (item #5)).	
	13b	Describe any methods required to prepare the data for presentation or synthesis, such as handling of missing summary statistics, or data conversions.	
	13c	Describe any methods used to tabulate or visually display results of individual studies and syntheses.	
	13d	Describe any methods used to synthesize results and provide a rationale for the choice(s). If meta-analysis was performed, describe the model(s), method(s) to identify the presence and extent of statistical heterogeneity, and software package(s) used.	
	13e	Describe any methods used to explore possible causes of heterogeneity among study results (e.g. subgroup analysis, meta-regression).	
	13f	Describe any sensitivity analyses conducted to assess robustness of the synthesized results.	
Reporting bias assessment	14	Describe any methods used to assess risk of bias due to missing results in a synthesis (arising from reporting biases).	
Certainty assessment	15	Describe any methods used to assess certainty (or confidence) in the body of evidence for an outcome.	

PRISMA 2020 Checklist

Section and Topic	Item #	Checklist item	Location where item is reported
RESULTS			
Study selection	16a	Describe the results of the search and selection process, from the number of records identified in the search to the number of studies included in the review, ideally using a flow diagram.	
	16b	Cite studies that might appear to meet the inclusion criteria, but which were excluded, and explain why they were excluded.	
Study characteristics	17	Cite each included study and present its characteristics.	
Risk of bias in studies	18	Present assessments of risk of bias for each included study.	
Results of individual studies	19	For all outcomes, present, for each study: (a) summary statistics for each group (where appropriate) and (b) an effect estimate and its precision (e.g. confidence/credible interval), ideally using structured tables or plots.	
Results of syntheses	20a	For each synthesis, briefly summarise the characteristics and risk of bias among contributing studies.	
	20b	Present results of all statistical syntheses conducted. If meta-analysis was done, present for each the summary estimate and its precision (e.g. confidence/credible interval) and measures of statistical heterogeneity. If comparing groups, describe the direction of the effect.	
	20c	Present results of all investigations of possible causes of heterogeneity among study results.	
	20d	Present results of all sensitivity analyses conducted to assess the robustness of the synthesized results.	
Reporting biases	21	Present assessments of risk of bias due to missing results (arising from reporting biases) for each synthesis assessed.	
Certainty of evidence	22	Present assessments of certainty (or confidence) in the body of evidence for each outcome assessed.	
DISCUSSION			
Discussion	23a	Provide a general interpretation of the results in the context of other evidence.	
	23b	Discuss any limitations of the evidence included in the review.	
	23c	Discuss any limitations of the review processes used.	
	23d	Discuss implications of the results for practice, policy, and future research.	
OTHER INFORMATION			
Registration and protocol	24a	Provide registration information for the review, including register name and registration number, or state that the review was not registered.	
	24b	Indicate where the review protocol can be accessed, or state that a protocol was not prepared.	
	24c	Describe and explain any amendments to information provided at registration or in the protocol.	
Support	25	Describe sources of financial or non-financial support for the review, and the role of the funders or sponsors in the review.	
Competing interests	26	Declare any competing interests of review authors.	
Availability of data, code and other materials	27	Report which of the following are publicly available and where they can be found: template data collection forms; data extracted from included studies; data used for all analyses; analytic code; any other materials used in the review.	

From: Page MJ, McKenzie JE, Bossuyt PM, Boutron I, Hoffmann TC, Mulrow CD, et al. The PRISMA 2020 statement: an updated guideline for reporting systematic reviews. BMJ 2021;372:n71. doi: 10.1136/bmj.n71

For more information, visit: http://www.prisma-statement.org/

Anexo 2: Fluxograma PRISMA 2020

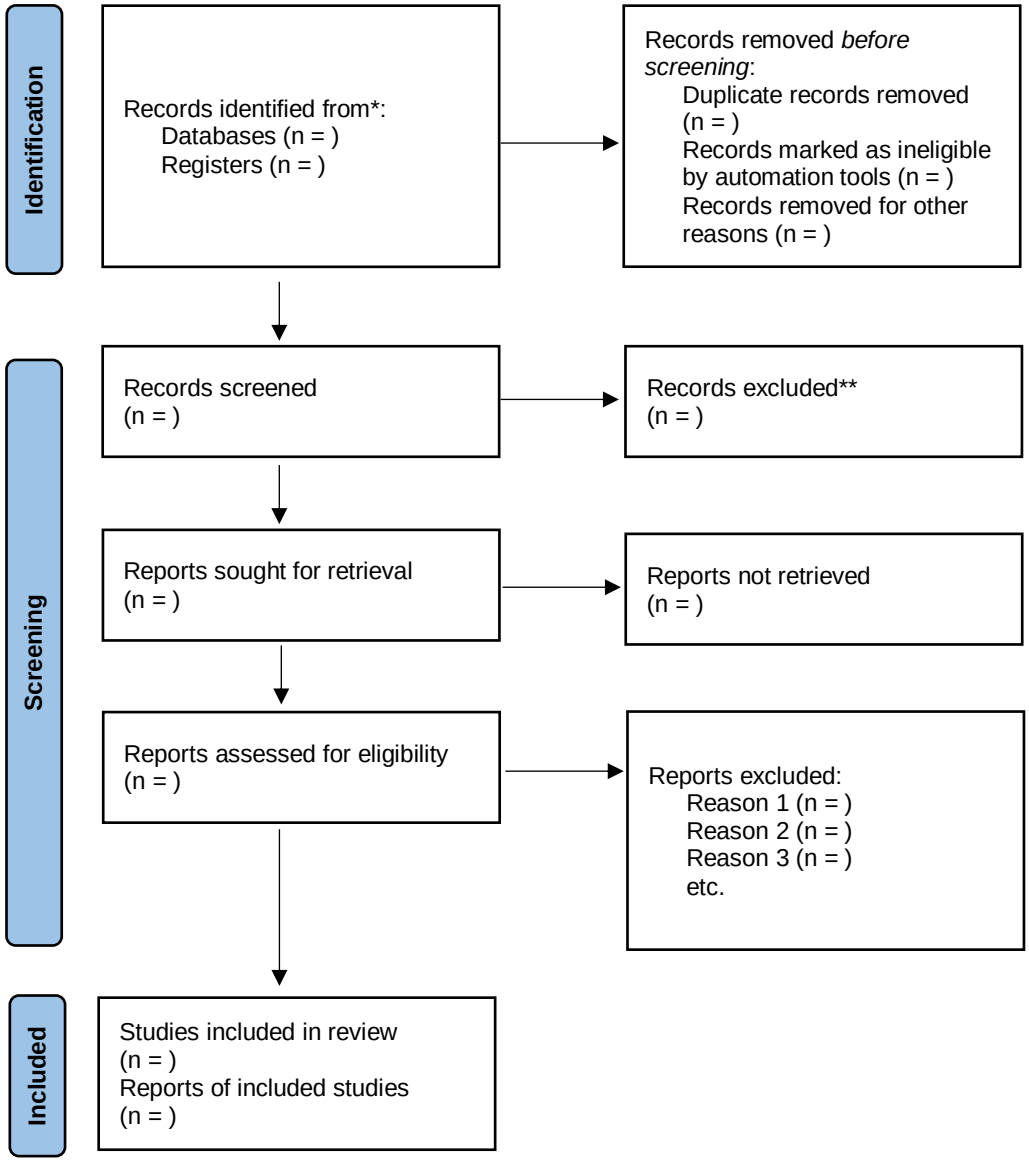

*Consider, if feasible to do so, reporting the number of records identified from each database or register searched (rather than the total number across all databases/registers).

**If automation tools were used, indicate how many records were excluded by a human and how many were excluded by automation tools.