

COLORAÇÃO

HEMATOXILINA – EOSINA

Prof. Carina Ladeira

Março de 2008



Coloração Hematoxilina-Eosina

- Este é um método de coloração histológica combinada ou em conjunto
- Existem múltiplas variantes, segundo o tipo de hematoxilina ou de eosina empregue
- Este método consta sempre de uma fase inicial em que se coram os núcleos com hematoxilina e uma fase posterior de contraste citoplasmático e dos componentes extracelulares com a eosina



Coloração H&E


Consiste na utilização conjunta de:

- Corante nuclear – Hematoxilina
- Corante citoplasmático – Eosina

- Boa coloração da arquitectura tecidular geral

Protocolo

- Desparafinização - 10 min
- Hidratação (passagens com agitação):
- Álcool 100°
- Álcool 95°
- Álcool 70°
- Água
- Hematoxilina – 10 min
- Água – lavagem para retirar excessos
- Diferenciador – 15 segundos
- Água – azular – água corrente – 5 minutos
- Álcool 70° - passagem
- Eosina – 1 min
- Desidratação (passagem com agitação):
- Álcool 95°
- Álcool 100°
- Álcool 100°
- Clarificação – xileno – 5 minutos
- Montagem





Condições para obter boas colorações

- Fragmentos bem processados
- Corantes de qualidade
- Respeito pelo rigor técnico

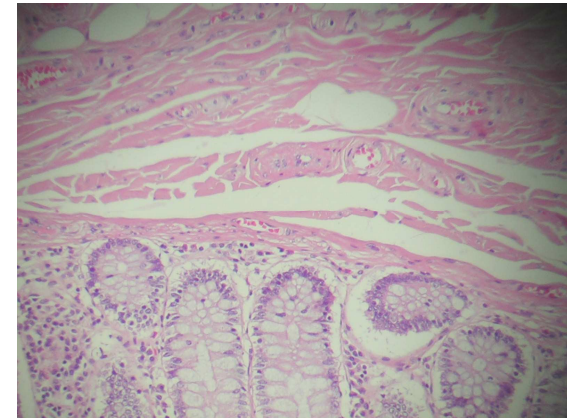
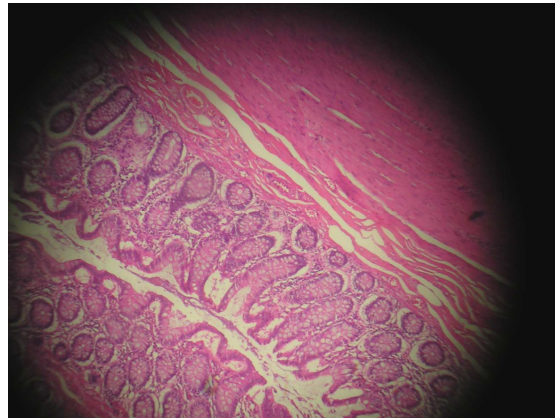
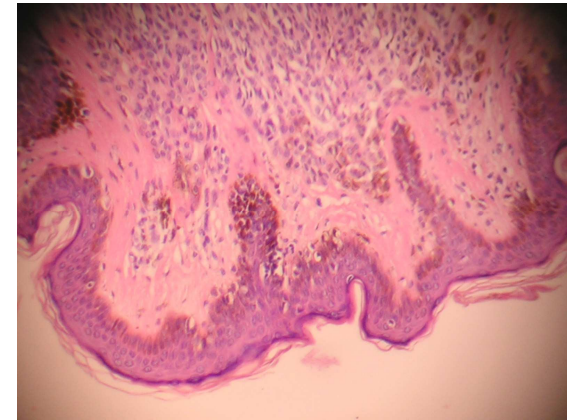
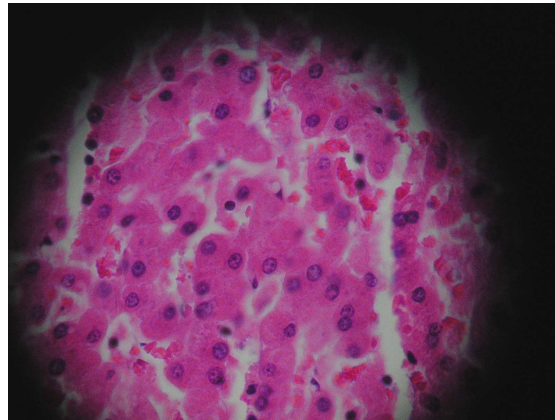

Hematoxilina-Eosina

Resultados

- Núcleo – Azul a preto
- Citoplasma - várias tonalidades de rosa
- Fibras musculares – vermelho a rosa forte
- Eritrócitos – vermelho a laranja
- Fibrina - rosa forte

Hematoxilina-Eosina

Resultados





HEMATOXILINA

Prof. Carina Ladeira

Março de 2008



Hematoxilina

- É o corante natural + usado para corar o núcleo
- Obtida a partir de uma planta (*Haematoxylon campechium*)
- Não é 1 verdadeiro corante
- Produto de oxidação: hemateína



Hemateína

- Corante aniónico fraco
- Fraca afinidade para o tecido, desta forma é inadequada como coloração nuclear sem a presença de um ião mordente
- Cora estruturas de natureza ácida
- Oxidação natural ou química



Oxidação natural

- Exposição à luz e ao ar
- Processo lento (3 a 4 meses)
- Mantém as propriedades corantes durante mais tempo
- Ex.: Hematoxilina de Delafield,
Hematoxilina de Ehrlich



Oxidação química (1)

- Utilização de agentes químicos de carácter oxidante como: iodato de sódio, óxido de mercúrio, permanganato de potássio, entre outros
- Oxidação de hematoxilina a hemateína provoca o aparecimento de 1 anel paraquinónico – actua como cromóforo
- Hemateína obtida possui carga electroestática fracamente ácida

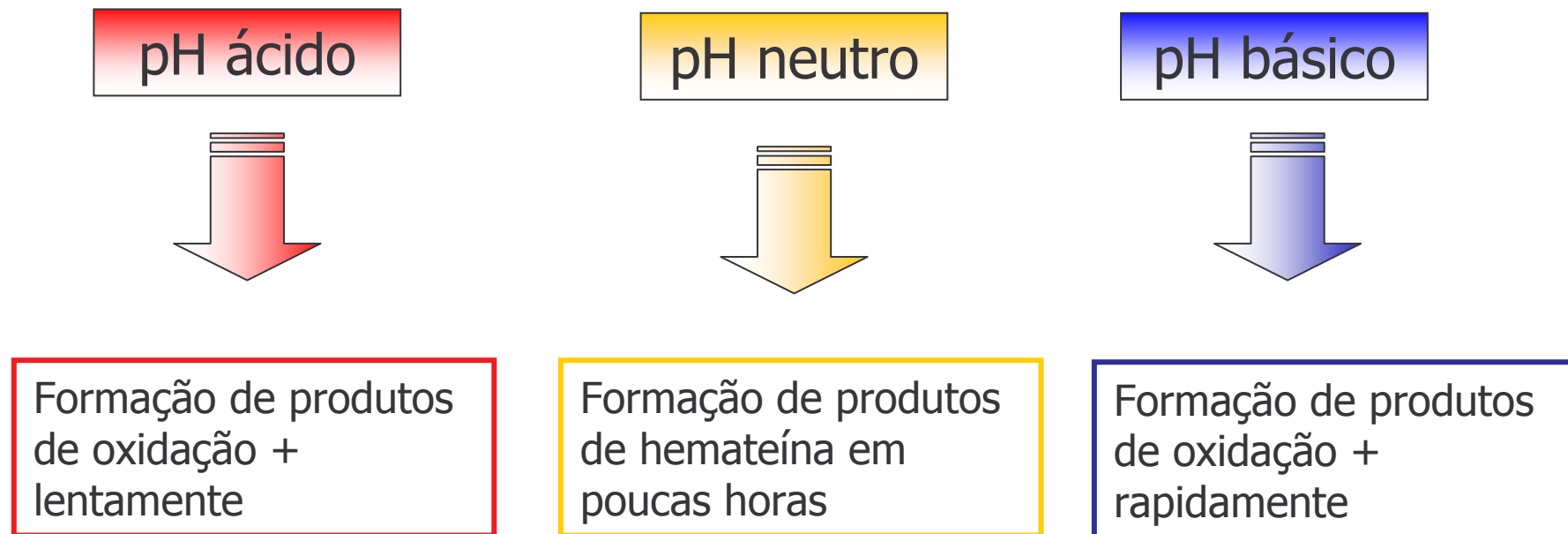


Oxidação química (2)

- Conversão rápida de hematoxilina em hemateína
- Perca de propriedade corante + rapidamente
- Tempo de oxidação é crucial - leucoderivados

Oxidação química (3)

- No processo de oxidação o pH do solvente utilizado é fundamental:





Oxidação química (4)

- Retardar o processo de oxidação – utilizar soluções ácidas
- Espelhado dourado à superfície da solução – sobre-oxidação
- Hemateína não pode ser utilizada como corante sem um mordente



Mordentes

- As hematoxilinas podem ser classificadas de acordo com os mordentes utilizados:
- Alumínio
- Ferro
- Chumbo
- Tungstênio
- Molibdênio
- Sem mordente



Hematoxilinas Alumínicas

- Harris
- Mayer
- Carazzi
- Cole
- Ehrlich
- Delafield
- Gill



Hematoxilinas Alumínicas

- O ião metálico é o alumínio, usualmente sob a forma de sulfato alumínico de potássio ou sulfato alumínico de amónia
- Ambos coram o núcleo de vermelho, o qual é convertido numa familiar mescla azul e preta quando a secção é lavada com uma solução alcalina fraca




Hematoxilinas Alumínicas

- O tempo para a coloração bem como para uma diferenciação satisfatória é variável de acordo com o tipo e a idade deste hematoxilina utilizada, o tipo de tecido e a preferência pessoal do patologista
- Na coloração de rotina de HE a hematoxilina + utilizada é a de Harris
- A hematoxilina de Carazzi é ocasionalmente utilizada, particularmente para secções congeladas urgentes



Hematoxilina de Harris

- + utilizada na coloração de rotina
- 5 – 15 min
- Grande estabilidade (6-12 meses)
- Iodato de sódio ou potássio (substituem o óxido de mercúrio)
- Forma regressiva
- Diferenciadores: álcool acético ou clorídrico



Hematoxilina de Harris

Preparação da solução

- Hematoxilina ... 2.5g
- Álcool absoluto ... 25mL
- Aluminato de potássio ou amônio ... 50g
- Água destilada ... 500mL
- Óxido de mercúrio ... 1.25g ou
- Ácido acético glacial φ ... 20mL
- φ O ácido acético é opcional, contudo a sua utilização confere maior precisão



Hematoxilina de Harris

- Tal como a maioria das hematoxilinas amadurecidas quimicamente, a coloração nuclear das hematoxilinas com alumínio começa a sofrer deterioração alguns meses depois
- Esta deterioração verifica-se pela formação de um precipitado
- Assim, para que os resultados sejam melhores deve-se preparar o corante todos os meses em menores quantidades




Hematoxilina de Mayer

- + utilizada em ICQ
- 5 – 10 min
- Iodato de potássio
- Progressiva



Hematoxilina de Mayer

- Esta hematoxilina é amadurecida quimicamente com iodato de sódio
- Pode ser utilizada como corante regressivo e progressivo, nesta última situação pode ser verificada quando existe a necessidade de dar ênfase a um componente citoplasmático
- É utilizada como coloração de contraste nuclear para demonstração de glicogénio em várias técnicas histológicas enzimáticas
- Este corante é aplicado durante 5 a 10 minutos



Hematoxilina de Mayer

Preparação da solução

- Hematoxilina ... 1g
- Água destilada... 1000mL
- Aluminato de potássio ou amónio ... 50g
- Iodato de sódio ... 0.2g
- Ácido cítrico ... 1g




Hematoxilina de Carazzi

- Esta hematoxilina é igualmente utilizada, tal como a de Mayer, para contraste nuclear progressivo durante um período curto de tempo
- É também de valor referir que a hematoxilina de Carazzi é largamente utilizada em secções congeladas nos exames extemporâneos



Hematoxilina de Carazzi

- + utilizada em cortes de congelação
- 45 seg.
- Iodato de potássio
- Progressiva



Hematoxilina de Carazzi


Preparação da solução

- Hematoxilina ... 5.0g
- Glicerol ... 100mL
- Aluminato de potássio ... 25g
- Água destilada ... 400mL
- Iodato de potássio ... 0.1g



Hematoxilina de Cole

- Iodina alcohólica (agente oxidante)
- 20 – 40 min.



Hematoxilina de Cole

Preparação da solução

- Hematoxilina ... 1.5g
- Aluminato de potássio saturado ... 700mL
- 1% iodina em 95% álcool ... 5mL
- Água destilada ... 250mL




Hematoxilina de Ehrlich

- Iodato de potássio
- Propriedades ácidas
- Coloração nuclear menos intensa
- Modo de actuação mais lento (20-45 min.)
- Tecidos expostos a substâncias ácidas ou fixados durante muito tempo



Hematoxilina de Ehrlich

- Resulta de um amadurecimento da hematoxilina com alumínio demorando cerca de 2 meses a amadurecer
- Contudo, e como curiosidade, uma solução de hematoxilina satisfatoriamente amadurecida tem uma duração de anos
- A hematoxilina de Ehrlich para além de ser uma coloração excelente para o núcleo, também possui capacidade de corar mucinas, incluindo mucopolissacáridos cartilagíneos
- É recomendada para corar osso e cartilagem



Hematoxilina de Ehrlich


Preparação da solução

- Hematoxilina ... 2g
- Álcool absoluto ... 100 mL
- Glicerina ... 100 mL
- Água destilada ... 100mL
- Ácido acético glacial ... 10mL
- Sulfato alumínico de potássio ou amónio ... 15g aprox.



Hematoxilina de Delafield

- Esta hematoxilina com amadurecimento natural das hematoxilinas com ião metálico alumínio possui uma longevidade semelhante à hematoxilina de Ehrlich
- Esta hematoxilina cora os núcleos celulares de azul celestial e é ideal para realizar contraste em técnicas histoquímicas e de carácter imunológico



Hematoxilina de Delafield

Preparação da solução

- Hematoxilina ... 4g
- Álcool a 95% ... 125mL
- Aluminato amoniacal (solução aquosa saturada) (15g/100mL)... 400mL
- Glicerina ... 100ml




Hematoxilina de Gill

- É utilizada como coloração de rotina em maior proporção do que a de Mayer
- É mais estável que a de Harris, isto porque a auto-oxidação é inibida fazendo com que não ocorram reacções durante muitos meses
- As desvantagens associadas com esta hematoxilina residem no facto de escurecer alguns mucos em comparação com a de Harris, entre outras...



Hematoxilina de Gill

- Iodato de sódio
- 5 – 15 min.
- Muito estável, pouca auto-oxidação
- Desvantagens: origina manchas em lâminas adesivadas, cora o muco numa tonalidade muito escura



Hematoxilina de Gill

Preparação da solução

- Hematoxilina ... 2.0g
- Iodato de sódio ... 0.2g
- Sulfato de alumínio ... 17.6g
- Água destilada ... 750mL
- Etanodiol ... 250mL
- Ácido acético glacial ... 20mL



Desvantagens das Hematoxilinas alumínicas

- A maior desvantagem é a sensibilidade à aplicação de substâncias ácidas, como por exemplo: Van Giemsa e outros tricrómios
- A aplicação da mistura de ácido pícrico e fucsina ácida ao Van Giemsa remove a maioria da hematoxilina do núcleo
- Nestes casos, uma coloração satisfatória do núcleo pode ser conseguida com a utilização da hematoxilina de Weigert, que é resistente ao efeito do ácido pícrico
- Actualmente, existe também a combinação das hematoxilinas alumínicas com o azul de celestina
- O azul de celestina é resistente aos efeitos do ácido



Hematoxilinas Férricas

- Estas hematoxilinas são muito úteis para realizar colorações nucleares quando é necessário completar a coloração com soluções fortemente ácidas e específicas para o citoplasma e componentes extracelulares císticos (fibras conjuntivas, substância osteóide, matriz cartilaginosa, etc.), susceptíveis de dissolverem as hematoxilinas que contêm alumínio. E esta reação ocorre com a maior parte das colorações tricrômicas do tecido conjuntivo.



Hematoxilinas Férricas

- Nestas hematoxilinas os sais de ferro são utilizados simultaneamente com agentes oxidantes e como mordentes
- A maioria dos sais férricos utilizados são cloreto de ferro e o sulfato de amónio férrico



Hematoxilinas Férricas

- A forte oxidação destas hematoxilinas é um problema, portanto é necessária uma preparação separada do mordente/oxidante e da solução de hematoxilina e misturá-las imediatamente antes da sua utilização (ex.: hematoxilina de Weigert) ou utilizá-las construtivamente (Heidenhain e Loyez)
- As hematoxilinas férricas são capazes de demonstrar uma maior variedade de estruturas tecidulares do que as hematoxilinas alumínicas



Hematoxilina Férrica

- Weigert
- Heidenhain
- Loyez
- Verhoeff



Hematoxilina de Weigert

- Esta é uma hematoxilina em que o cloreto de ferro é utilizado como mordente e oxidante
- O ferro e a hematoxilina são preparados separadamente e misturados imediatamente antes da sua utilização



Hematoxilina de Weigert

Preparação da solução

Solução de Hematoxilina

- Hematoxilina ... 1g
- Álcool absoluto ... 100ml
- Amadurecimento natural de 4 semanas

Solução férrica

- Cloreto de ferro aquoso a 30% (anidro)... 4ml
- Ácido hidrocloreídrico (concentrado) ... 1ml
- Água destilada ... 95ml
- Esta solução é filtrada e adicionada em volumes iguais à solução de hematoxilina imediatamente antes da sua utilização



Hematoxilina de Heidenhain

- Esta hematoxilina utiliza sulfato de amônio férrico como oxidante e mordente
- Pode ser utilizada para demonstrar várias estruturas de acordo com o grau e diferenciação
- Depois da coloração todos os componentes são de cor negra ou verde escuro



Hematoxilina de Heidenhain

- A hematoxilina é posteriormente removida das diferentes estruturas tecidulares: mitocôndrias, estriações musculares, cromatina nuclear e a mielina podem ser demonstradas por esta respectiva ordem
- Uma diferenciação prolongada irá remover o corante de quase todas as estruturas, no entanto os eritrócitos e a queratina são estruturas que retêm o corante por mais tempo



Hematoxilina de Heidenhain

Preparação da solução

Solução de hematoxilina

- Hematoxilina ... 05g
- Álcool absoluto ... 10mL
- Água destilada ... 90mL
- Amadurece naturalmente em 4 semanas

Solução férrica (5% aluminato de ferro)

- Sulfato de amónio férrico ... 5g
- Água destilada ... 100mL
- É importante salientar que apenas os cristais violeta limpos do sulfato de amónio férrico são utilizados



Hematoxilina de Loyez

- É uma hematoxilina férrica em que o sulfato férrico de amónio é utilizado como mordente
- É utilizada para demonstrar mielina e pode ser aplicada a secções em parafina, congeladas e nitrocelulosicas



Hematoxilina de Verhoeff

- Esta hematoxilina é utilizada para demonstrar fibras elásticas corando-as de preto
- Este contraste é ideal para fotomicrografias



Hematoxilina com Tungsténio

- Apenas uma destas hematoxilinas possui uma maior utilização, no entanto existem várias variantes da original técnica de Mallory PTAH
- Técnica de coloração PTAH com hemateína
- Solução de PTAH, quimicamente oxidada com permanganato de potássio
- Solução de PTAH naturalmente oxidada



Hematoxilina com Molibdénio

- São raras as hematoxilinas que utilizam o ácido molibdénico como mordente
- A única técnica aceite é a de Thomas (1941) a qual foi mencionada por McManus & Mowry (1964)
- Este método é recomendado para a demonstração de colagénio e folhetos de reticulina, no entanto existem técnicas mais válidas para as fibras de tecido conectivo



Hematoxilinas com Chumbo

- As hematoxilinas que incorporam sais de chumbo têm sido recentemente utilizadas na demonstração de grânulos em células endócrinas no tracto digestivo e em outras regiões
- A maior aplicação relativamente a diagnóstico é a de identificação de células endócrinas em tumores de origem duvidosa, contudo também é utilizada em procedimentos de investigação tais como a localização de células gástricas no estômago



Hematoxilinas sem Mordente ou ião metálico

- Soluções frescas de hematoxilina, sem mordente, têm sido utilizadas de forma a demonstrar vários minerais nas secções tecidulares

Mordente	Oxidação	Exemplos	Aplicações
Alumínio	natural	Ehrlich	Núcleo + eosina, mucinas
Alumínio	natural	Delafield	Núcleo + eosina
Alumínio	iodina de sódio	Mayer	Núcleo + eosina, contraste nuclear
Alumínio	óxido de mercúrio	Harris	Núcleo + eosina
Alumínio	iodina de sódio	Cole	Núcleo + eosina
Alumínio	iodato de potássio	Carazzi	Núcleo + eosina (secções congeladas)
Alumínio	iodato de sódio	Gill	Núcleo + eosina
Ferro	natural	Weigert	Núcleo + corantes ácidos
Ferro	natural	Heidenhain	Detalhes intra-nucleares, estriações musculares
Ferro	natural	Verhoeff	Fibras elásticas
Ferro	natural	Loyez	Mielina
Tungsténio	natural	Mallory; PTAH	Fibrina, Estriações musculares, fibras gliais
Molibdénio	peróxido de hidrogénio	Thomas	Colagénio, grânulos endócrinos
Chumbo		Solcia	Grânulos endócrinos
S/ mordente		Mallory	Ferro, chumbo



Prof. Carina Ladeira

Março de 2008



Eosina

- A **eosina** é o corante mais apropriado para se combinar com a hematoxilina (demonstra a arquitetura histológica geral), porque:
- Diferencia o citoplasma de diferentes tipos de células
- Diferencia diferentes tipos de tecido conjuntivo, fibras e matrizes (tonalidades rosa a vermelho)



Eosina

- Corante fracamente ácido
- Pertence ao grupo das fluoresceínas
- Contém 4 mol de Br
- Facilmente solúvel na água
- Cora o citoplasma, conjuntivo e fibras de colagénio
- Diferencia-se com água

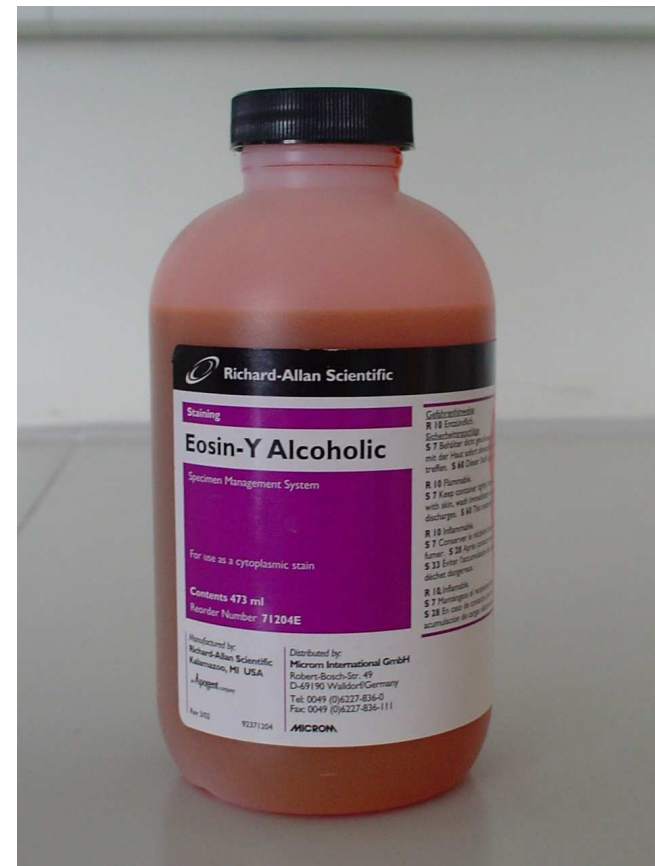

Tipos de Eosinas

- A diferença está no tipo e n.º de átomos de halogéneos que contém
- Floxina, 2 átomos de Cl e 4 de Br
- Eosina Y, 4 átomos de Br
- Eosina B, 2 átomos de Br

Eosina alcoólica

- Eosina Y
- Água destilada
- Etanol a 95%
- Ácido acético glacial



Eosina Aquosa

- Eosina Y, água destilada, 5% (sol stock)
- Sol de stock / água destilada, 1/4 (solução de trabalho)



Eosina precipitada

- Eosina Y / água destilada, 5%
- HCl(8ml) pp 24 horas, decantar, lavar o pp água dest. (6x, 500 ml). Secar o pp 37°C
- Dissolver o pp em 800ml de etanol a 95%
- Coloração em 30/60 segundos





Algumas recomendações

- Adicionar 1 gota de ácido acético glacial:
- Favorece o contraste pela interrupção do meio alcalino (azul)
- Evita que a sol volte a alcalina depois de lavado

Contratempos na coloração



Prof. Carina Ladeira

Março de 2008



Contratempos na coloração H&E (1)

Problema	Causas prováveis	Soluções
Aparecimento de manchas brancas nas lâminas após desparafinação	<ul style="list-style-type: none">- Secagem inadequada antes da desparafinação- Clarificação incompleta	<ul style="list-style-type: none">- Imergir as lâminas em etanol 100% para remover a água em excesso- As lâminas devem voltar ao xilol e permanecer imersas durante + alguns min.
Formação de pp azul ou negro no topo dos cortes	<ul style="list-style-type: none">- Oxidação da hematoxilina com formação de camada metálica na superfície da solução	<ul style="list-style-type: none">- Antes de usar a solução de hematoxilina, remover a camada metálica (aspecto espelhado dourado)



Contratempos na coloração H&E (2)

Problema	Causas prováveis	Soluções
Núcleos demasiado pálidos	<ul style="list-style-type: none">- Pouco tempo em hematoxilina- Hematoxilina demasiado oxidada- Diferenciação longa	<ul style="list-style-type: none">- Voltar a corar aumentando o tempo na hematoxilina- Filtrar ou substituir a hematoxilina- Diminuir o tempo no diferenciador
Núcleos demasiado corados e citoplasma basófilo	<ul style="list-style-type: none">- Demasiado tempo em hematoxilina- Cortes mto grossos- Diferenciação curta	<ul style="list-style-type: none">- Descorar e ajustar a coloração e/ou diferenciação- Obter novo corte



Contratempos na coloração H&E (3)

Problema	Causas prováveis	Soluções
Coloração pálida com a eosina	<ul style="list-style-type: none">- pH acima de 5- Corte mto fino- Demasiada desidratação	<ul style="list-style-type: none">- Ajustar o pH para valores entre 4,6 e 5- Obter novo corte- Assegurar uma perfeita desidratação, realizando imersões + curtas nos álcoois
Citoplasma demasiado corado	<ul style="list-style-type: none">- Eosina mto concentrada- Mto tempo na eosina- Desidratação insuficiente	<ul style="list-style-type: none">- Diluir sol. de eosina- Diminuir tempo na eosina- Assegurar uma perfeita desidratação, realizando imersões + curtas nos álcoois



Contratempos na coloração H&E (4)

Problema	Causas prováveis	Soluções
Coloração difusa e em áreas irregulares Núcleos com pouco detalhe	<ul style="list-style-type: none">- Má fixação- Contaminação da parafina por água	<ul style="list-style-type: none">- Voltar ao frag. original- Diminuir a humidade no lab.
Basofilia generalizada, mto acentuada nos núcleos e nos contornos tecidulares	<ul style="list-style-type: none">- Possível artefacto causado pelo calor	<ul style="list-style-type: none">- Obter novo corte e realizar nova coloração



Contratempos na coloração H&E (5)

Problema	Causas prováveis	Soluções
Pigmento grosseiro nas lâminas, castanho ou preto	- Secagem do corte antes da aplicação da lamela	- Remover a lamela e o meio de montagem e re-hidratar, voltar a desidratar, clarificar e montar
Basofilia generalizada, mto acentuada nos núcleos e nos contornos tecidulares	- Possível artefacto causado pelo calor	- Obter novo corte e realizar nova coloração



Contratempos na coloração H&E (6)

Problema	Causas prováveis	Soluções
Após hidratação, as lâminas e a água apresentam aspecto leitoso	<ul style="list-style-type: none">- Xilol não foi completamente removido pelos álcoois	<ul style="list-style-type: none">- Substituir os álcoois e, posteriormente, retornar as lâminas para o álcool absoluto e desidratar os cortes
As lâminas apresentam aspecto leitoso na última passagem por xilol	<ul style="list-style-type: none">- Desidratação insuficiente	<ul style="list-style-type: none">- Substituir as soluções de etanol e xilol e, posteriormente, re-hidratar os cortes e imergi-los na nova solução de xilol



RESUMO

- Hematoxilina-Eosina
- Hematoxilina: características
- Eosina: características
- Contratempos na coloração H&E