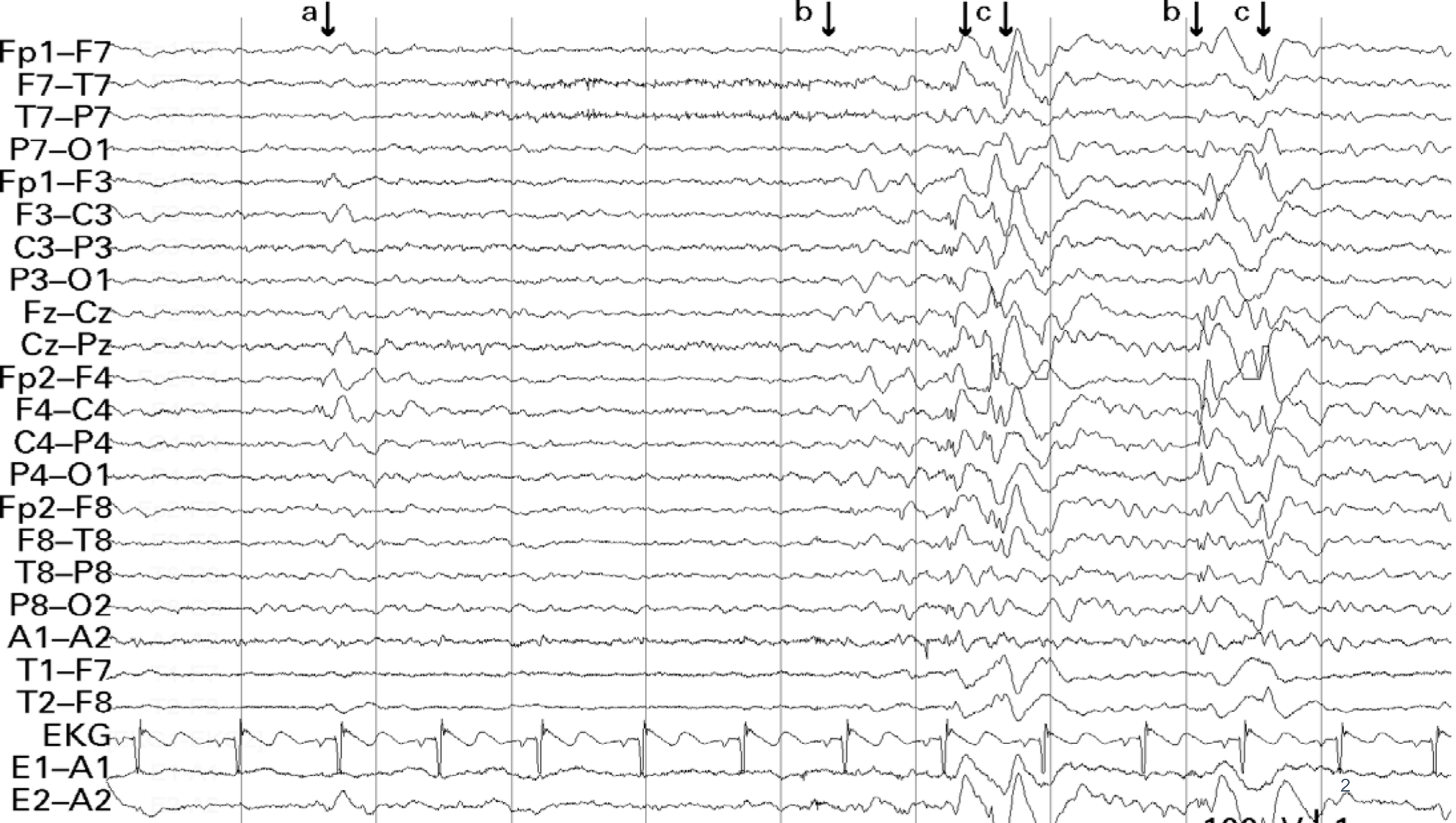

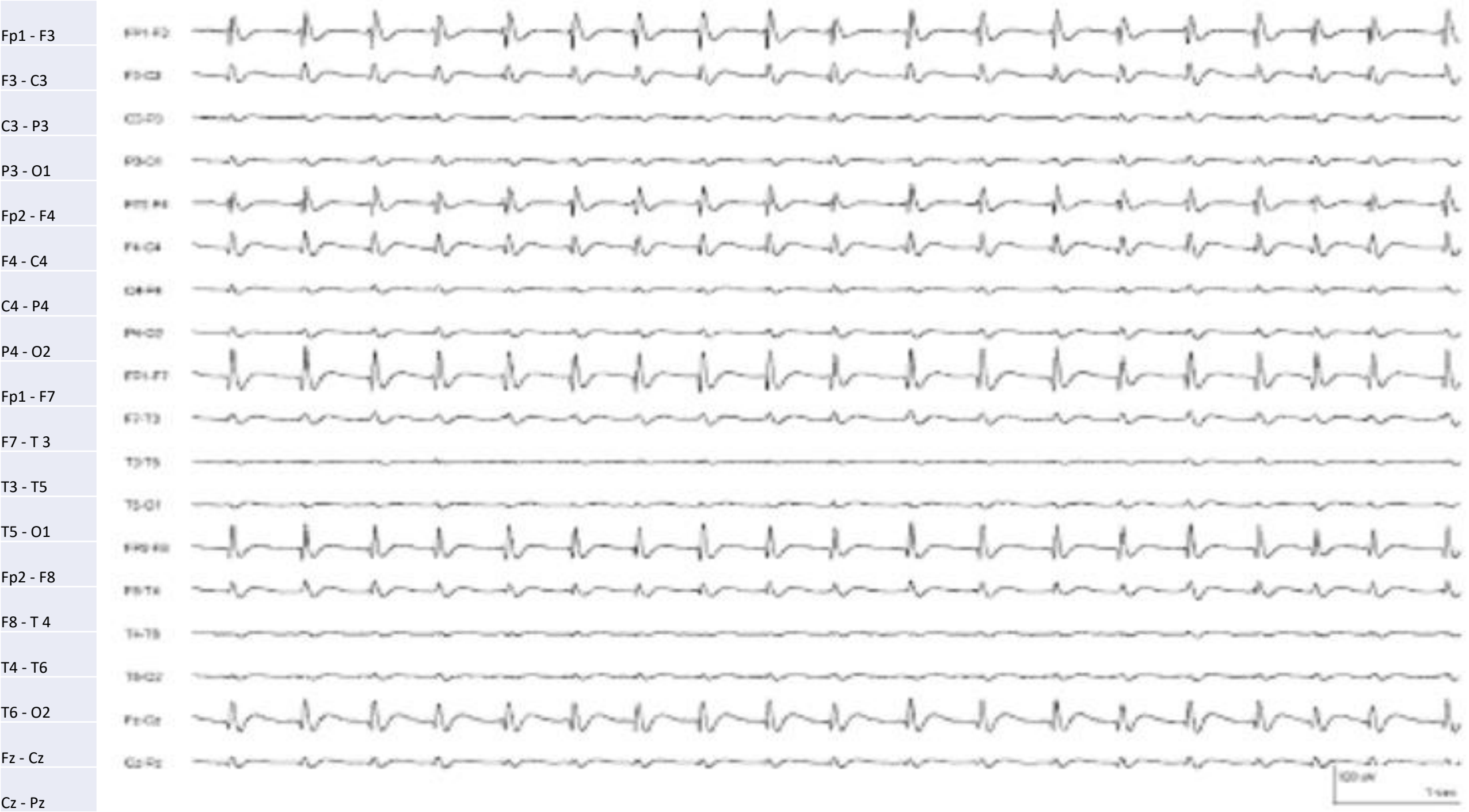Caso 8:

- Sexo masculino, 29 anos; Histórico de 10 anos com crises que consistem em perda abrupta do estado de consciência e olhar fixo, seguidos por breve postura tônica bilateral dos membros superiores. Por vezes, após os sintomas iniciais referidos evolui para CTCG. A maioria dos episódios ocorre durante o sono; Registo durante o sono



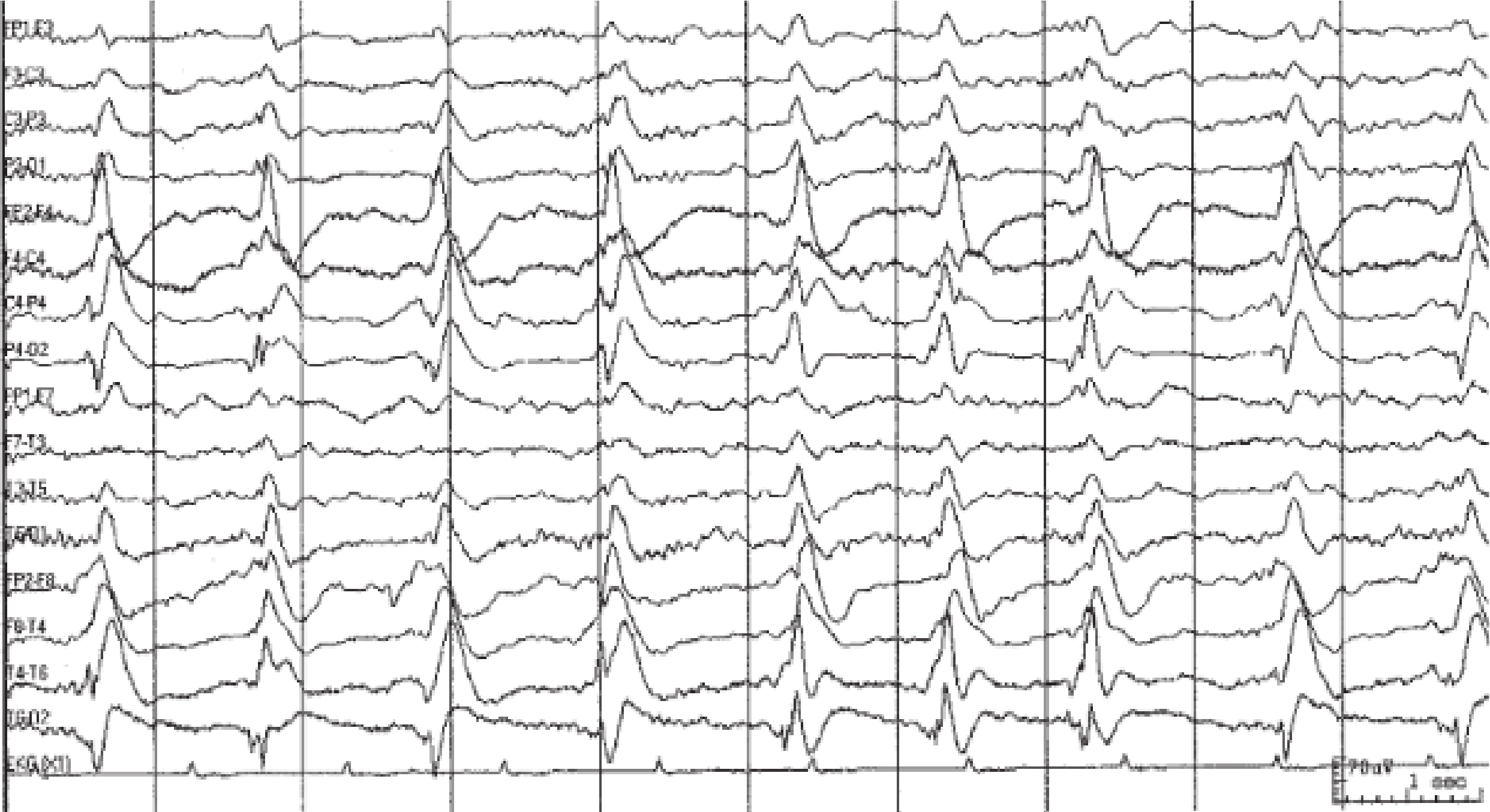Caso 9:

- Sexo masculino, 77 anos, após paragem cardíaca.



Caso 10:

- Paciente não responsivo



Caso 11:

- Paciente com hemorragia intracerebral direita e hemorragia intraventricular

Fp1-F7



F7-T3



T3-T5



T5-O1



Fp2-F8



F8-T4



T4-T6



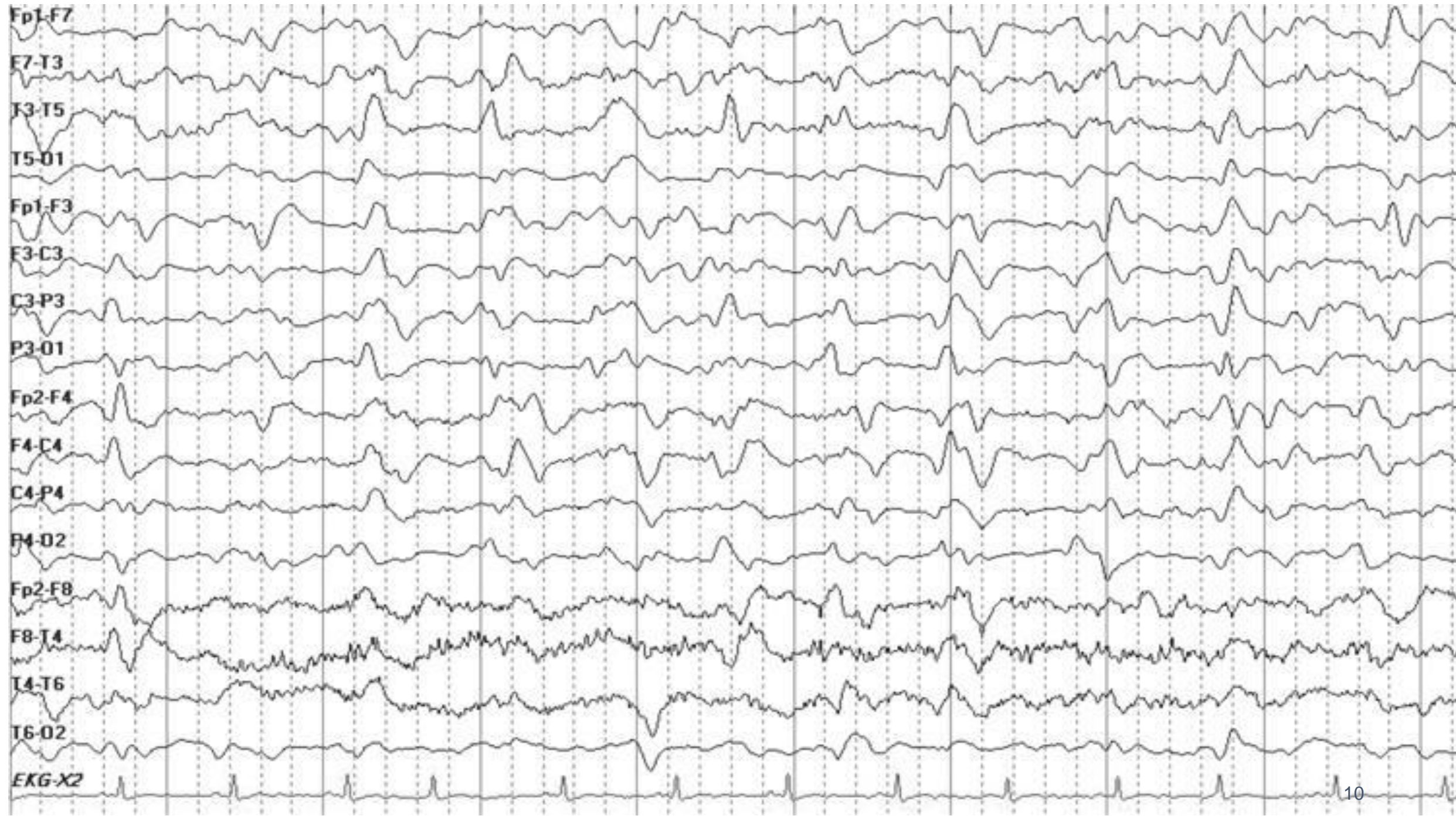T6-O2



1 sec
50 μ V

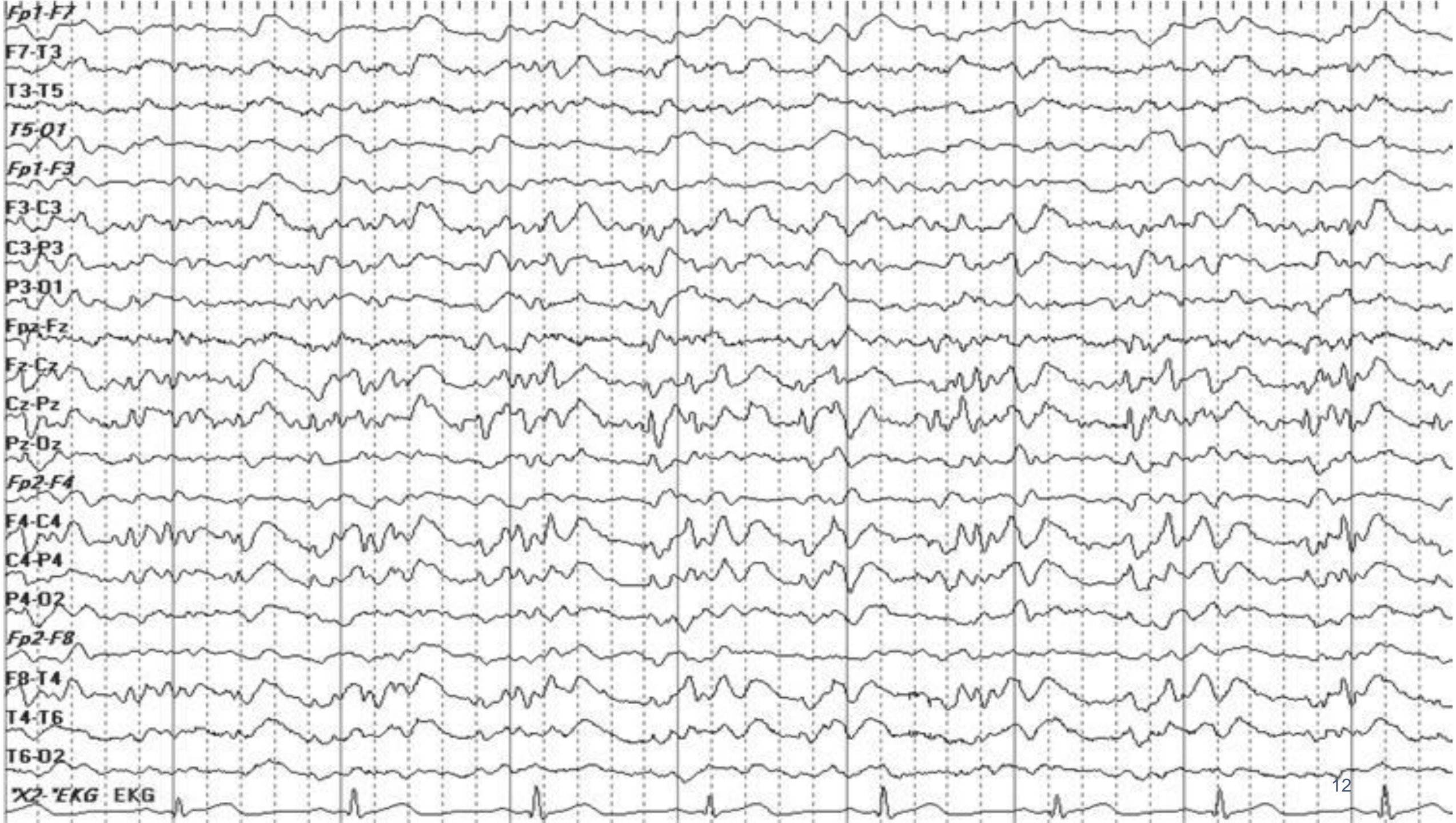Caso 12:

- Utente com encefalite paraneoplásica;



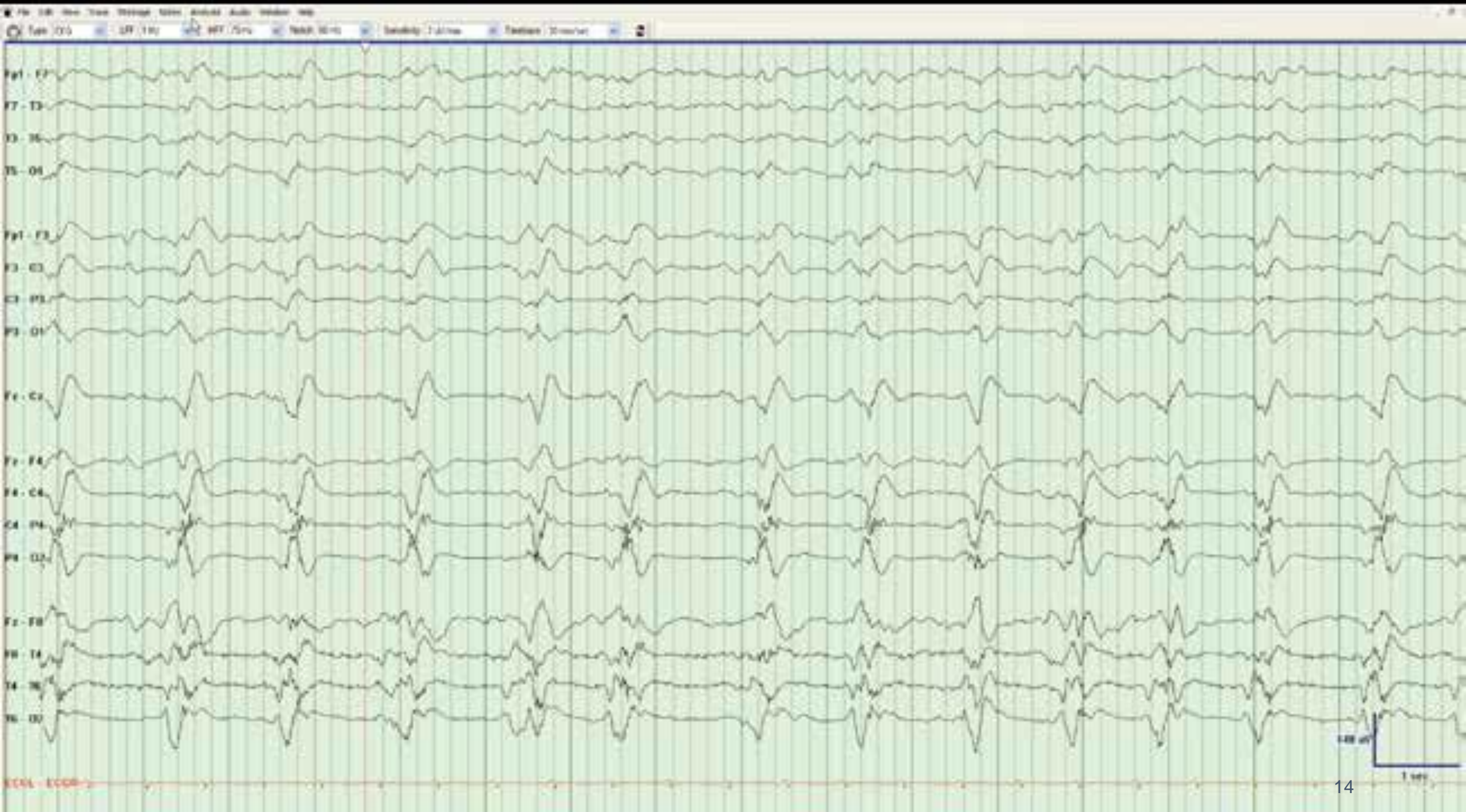Caso 13:

- Paciente 44 anos com história de mioclonias palpebrais, teve vários episódios ao longo do registro.



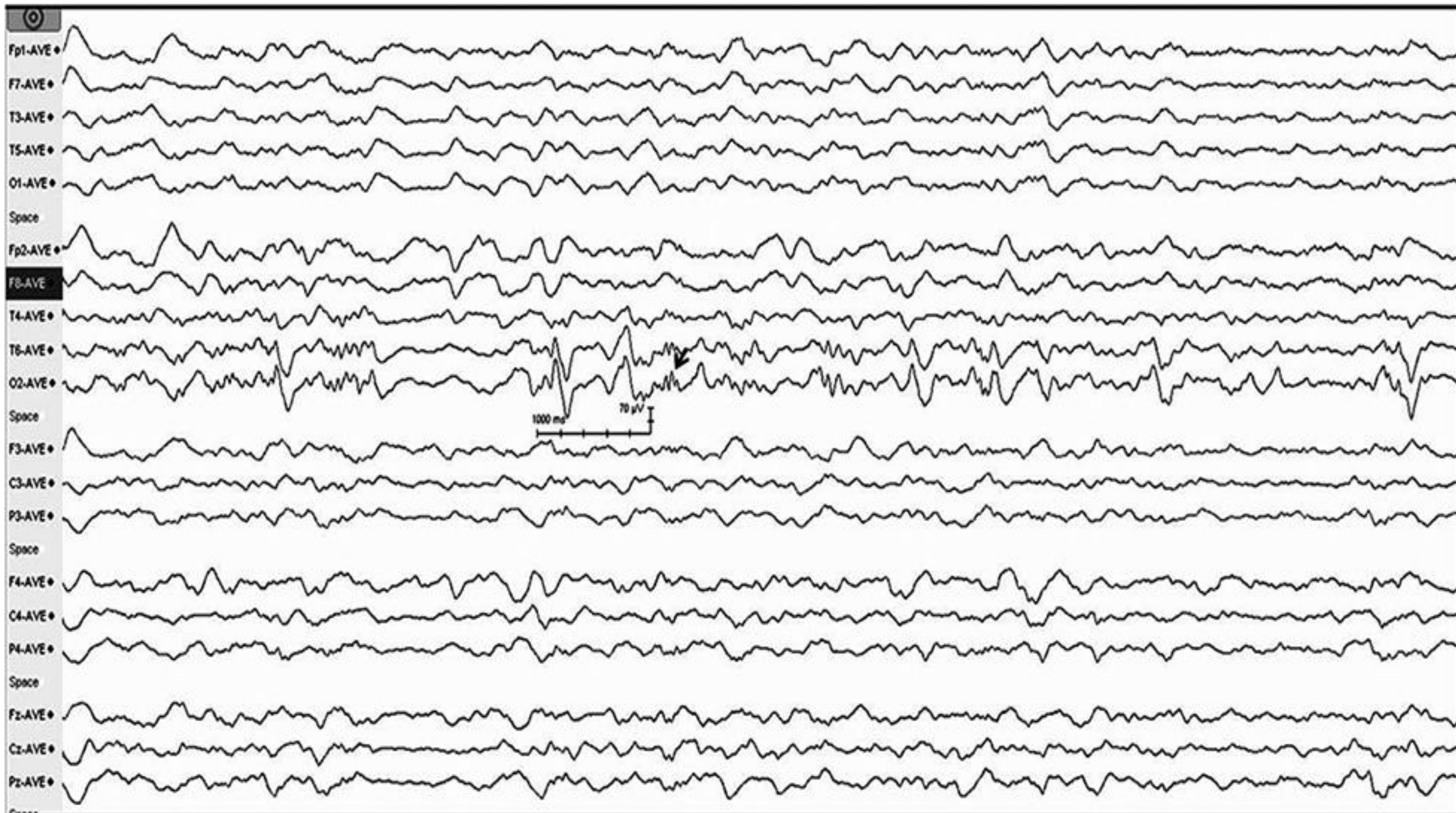
Caso 14:

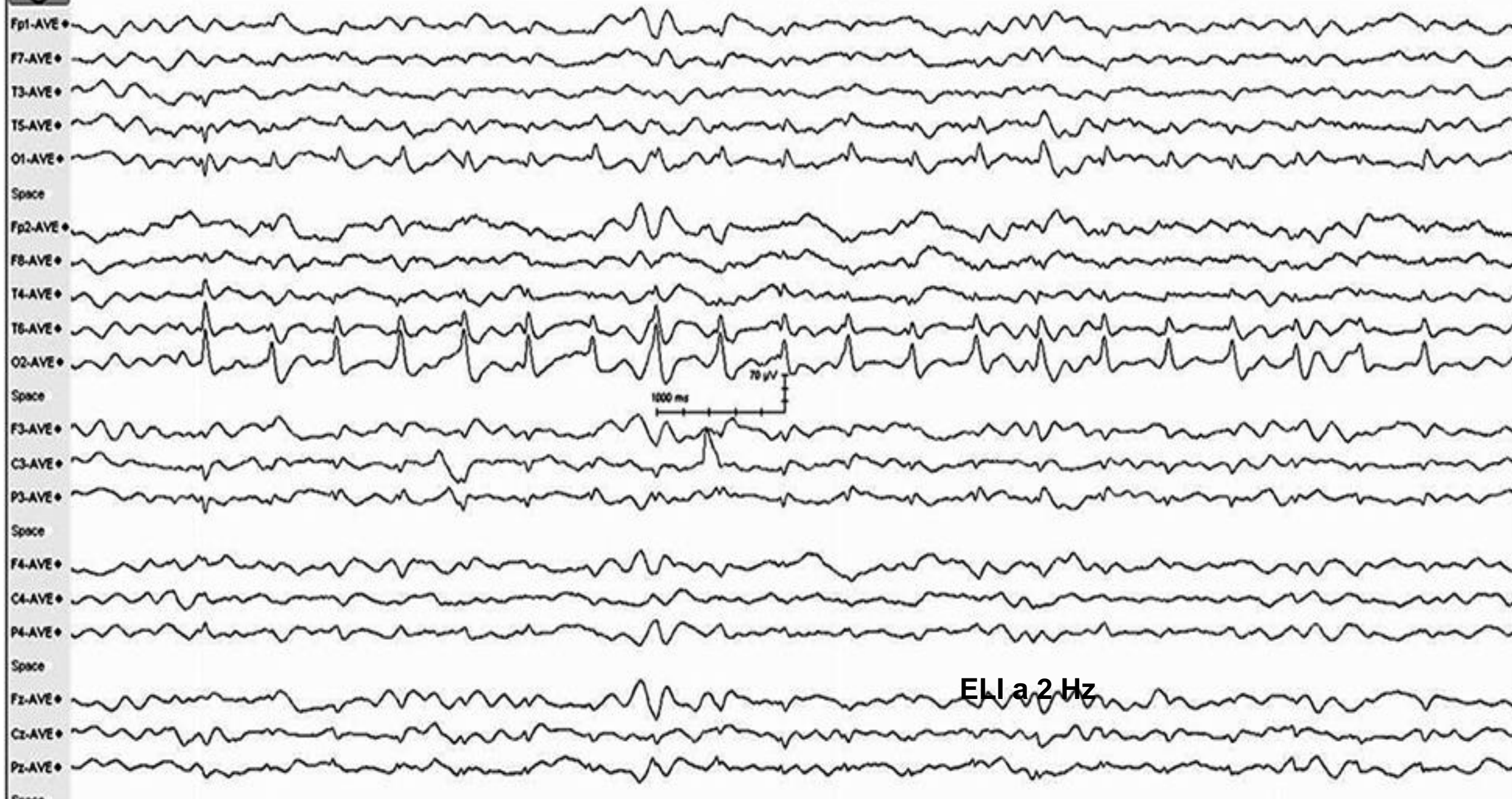- Sexo masculino, 78 anos; Antecedentes de AVC, crises epilépticas; Encefalite herpética.



Caso 15:

- Sexo feminino, 32 anos; EME e perda aguda de visão após início terapêutica para doença de Crohn; RMN e evolução clínica foram sugestivas de síndrome de encefalopatia posterior reversível;

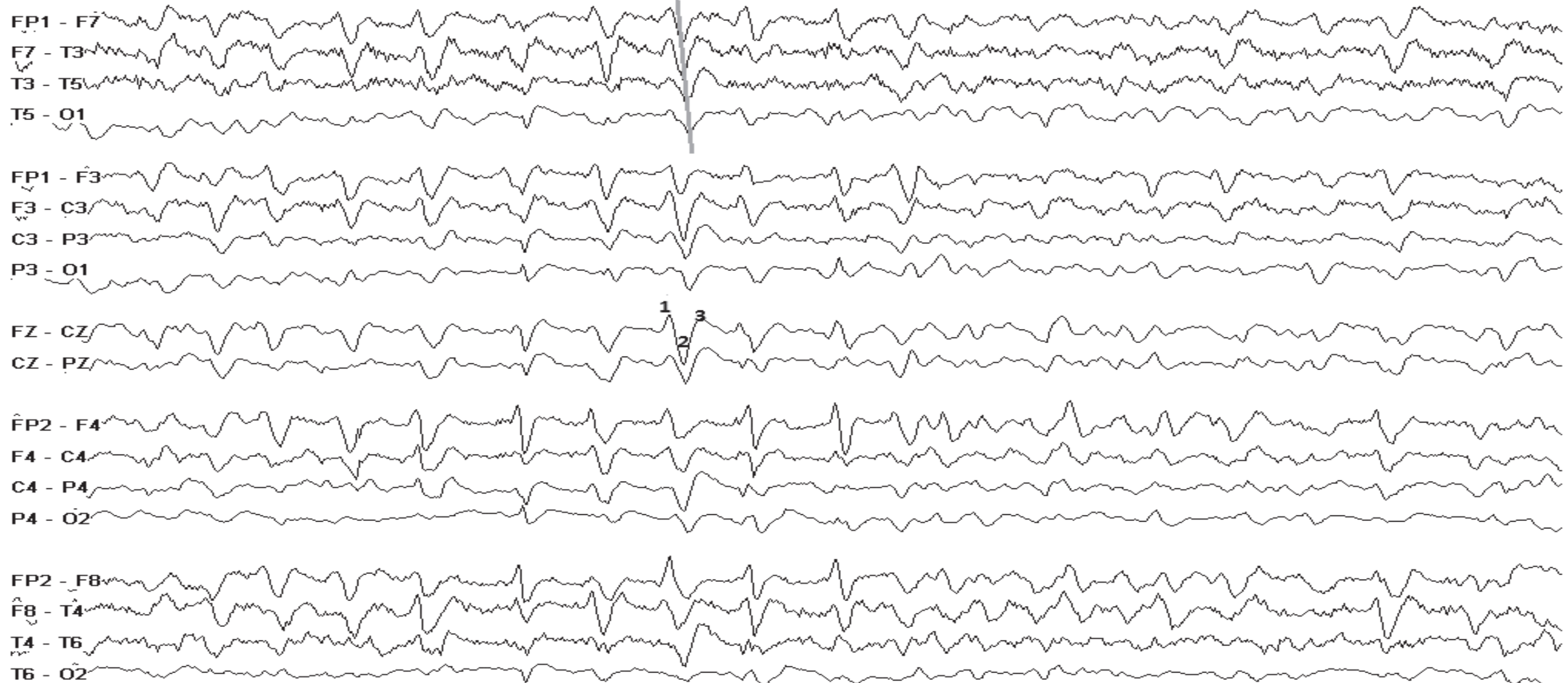



ELI a 2 Hz

Caso 16:

- Sexo masculino, 56 anos; Encefalopatia hepática;

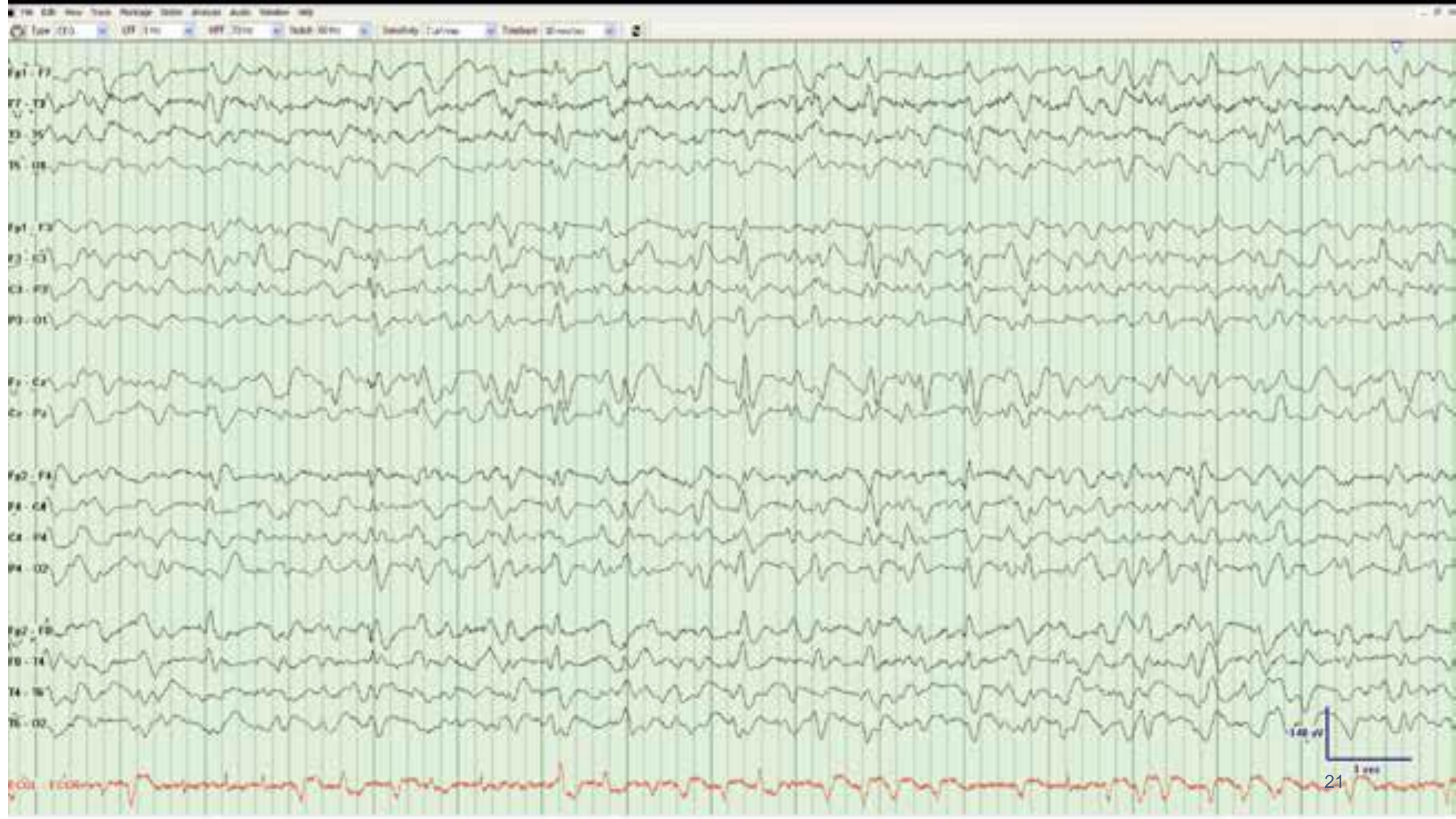

300 μ V

1 sec

Caso 17:

- Sexo masculino, 61 anos; Encefalopatia hepática;



Caso 18:

- Sexo masculino, 89 anos numa fase terminal de patologia hepática

