

ENDOSCOPIA DO SONO INDUZIDA FARMACOLOGICAMENTE (DISE)




Estudantes: Catarina Tomás e Inês Silva
Orientadores: Prof.^a Lígia Ferreira e Técnico de
NF Daniel de Oliveira

11 de fevereiro de 2022

A SÍNDROME DE APNEIA OU HIPOPNEIA OBSTRUTIVA DO SONO (OSA)

Distúrbio respiratório do sono caracterizado pela presença de sintomas



Índice de Apneia ou Hipopneia
 ≥ 5

Índice de distúrbio
respiratório obstrutivo ≥ 15

A SÍNDROME DE APNEIA OU HIPOPNEIA OBSTRUTIVA DO SONO (OSA)

Na OSA verifica-se uma perda de tónus muscular da via aérea superior, ocorrendo assim, episódios repetitivos de colapso parcial ou completo das mesmas.

Apneia

Diminuição do fluxo aéreo > 90%, durante ≥ 10 segundos

Hipopneia

Diminuição do fluxo $\geq 30\%$ durante ≥ 10 segundos
+
dessaturação de oxigénio $\geq 3\%$ ou
microdespertar/ despertar

APNEIA DO SONO

Apneia Obstrutiva

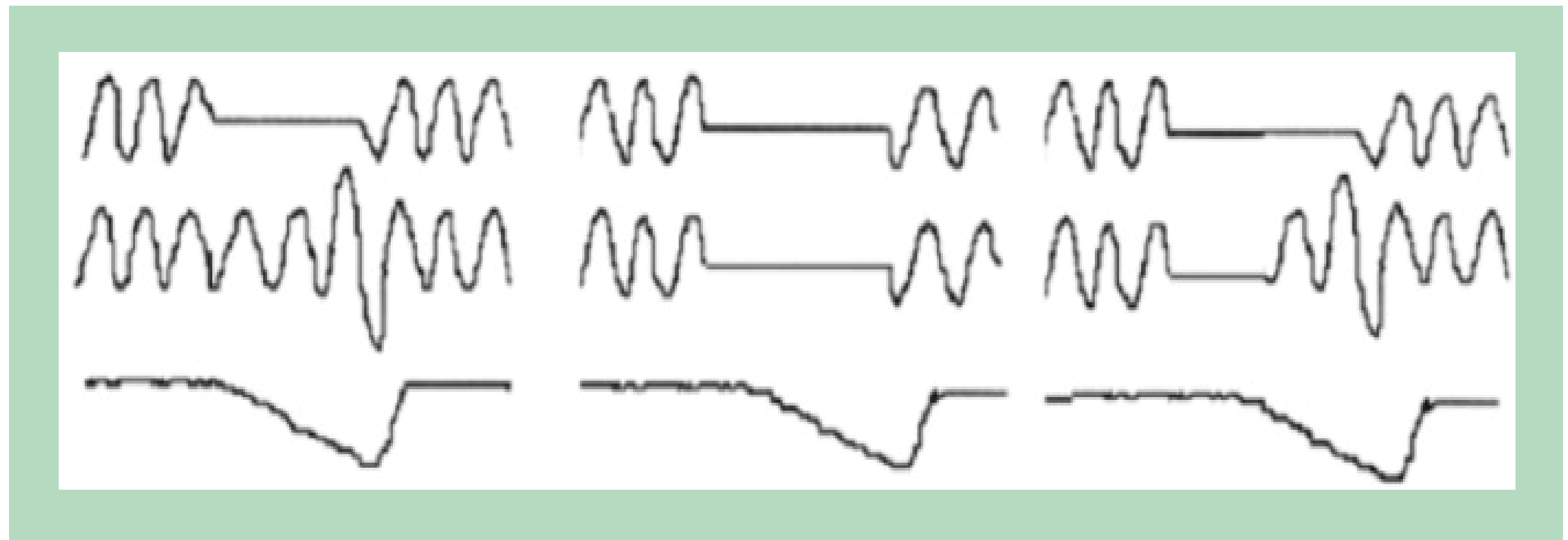
Apneia Central

Apneia Mista

Fluxo de ar

Movimento Torácico

Saturação de O₂



A SÍNDROME DE APNEIA OU HIPOPNEIA OBSTRUTIVA DO SONO (OSA)

Estes eventos ocorrem em qualquer estadio do sono.

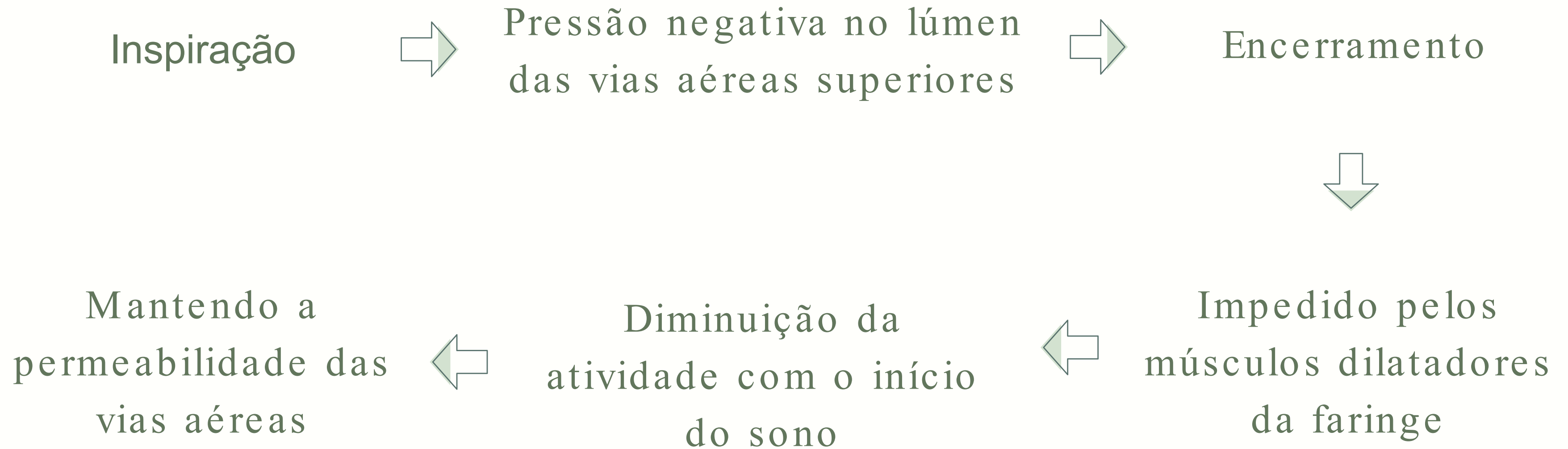
Grave dessaturação de oxigénio e eventos mais longos



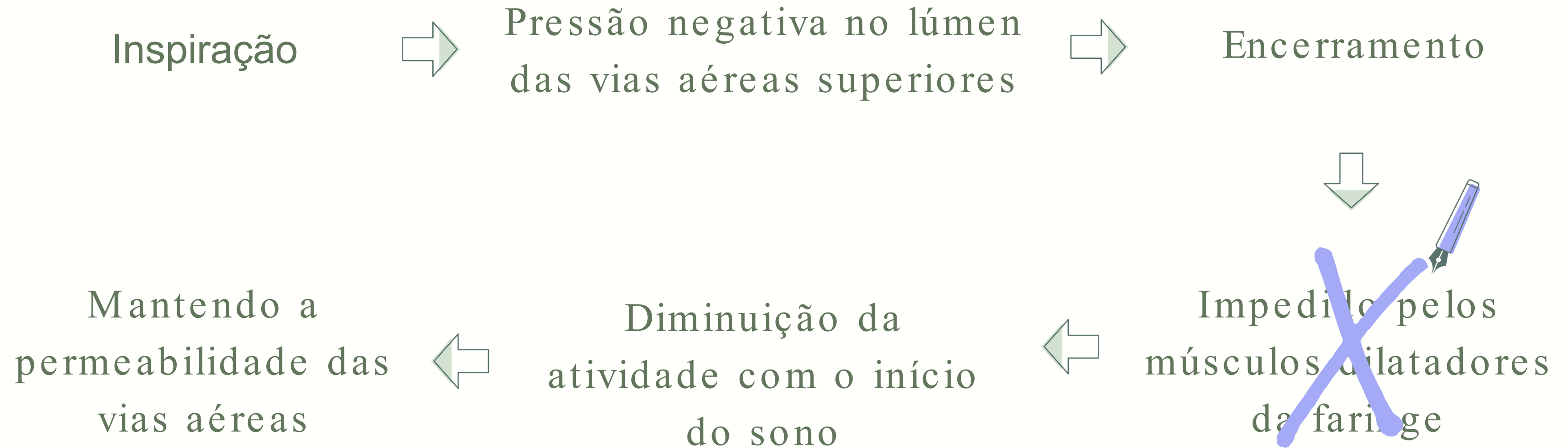
Decúbito dorsal
+
fase REM do sono

Pode ser agravada com a ingestão de álcool, uso de sedativos antes de dormir ou após um aumento do peso.

FISIOPATOLOGIA



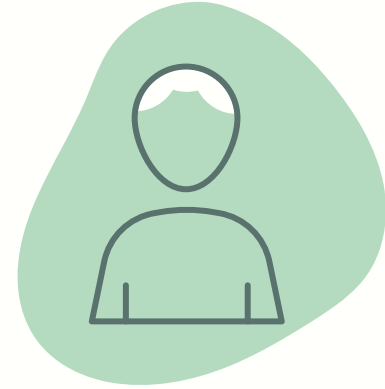FISIOPATOLOGIA



PREVALÊNCIA EM PORTUGAL



FAIXA ETÁRIA




SEXO MASCULINO



OBESIDADE EM ADULTOS


FATORES DE RISCO

Aumento do perímetro cervical




Sexo Masculino

Hábitos etílicos e tabágicos



Idade avançada

Histórico familiar



Consumo de drogas

Estreitamento das vias aéreas

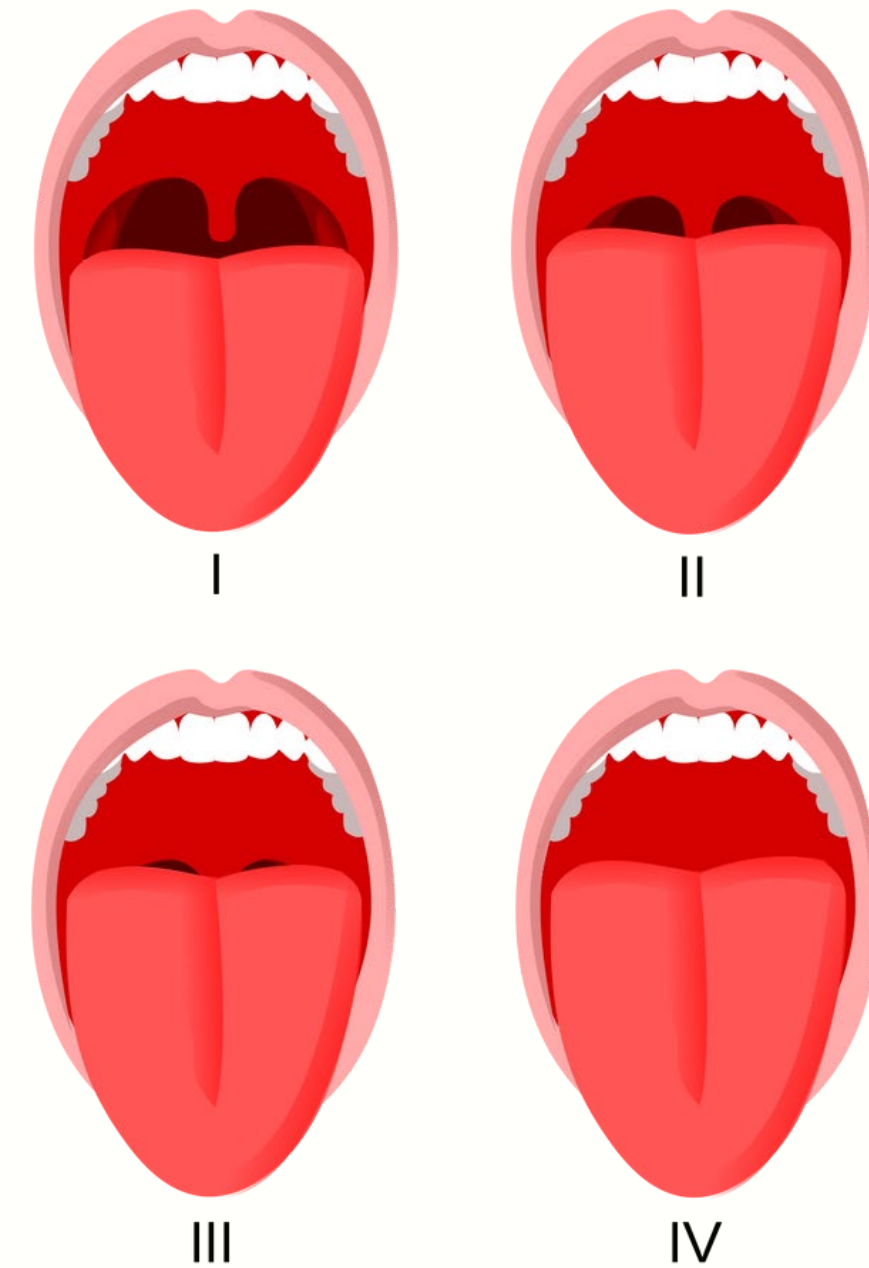


Dormir em decúbito dorsal

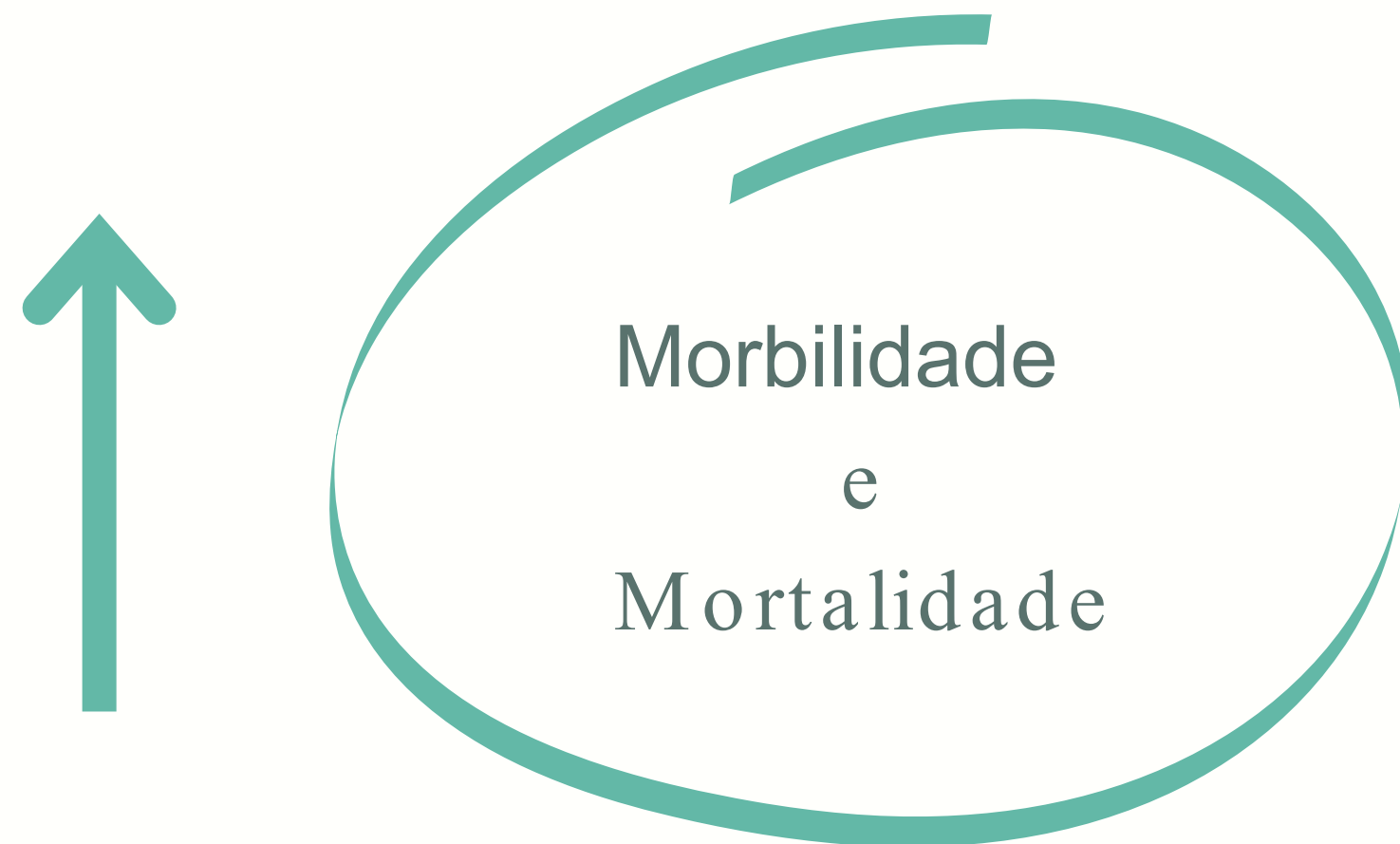ESCALA DE MALLAMPATI

Obstrução das vias aéreas superiores

- ⇒ Aumento das amígdalas;
- ⇒ Grande volume da língua;
- ⇒ Comprimento do palato mole;
- ⇒ Diminuição da área de secção transversal.



FATORES DE RISCO



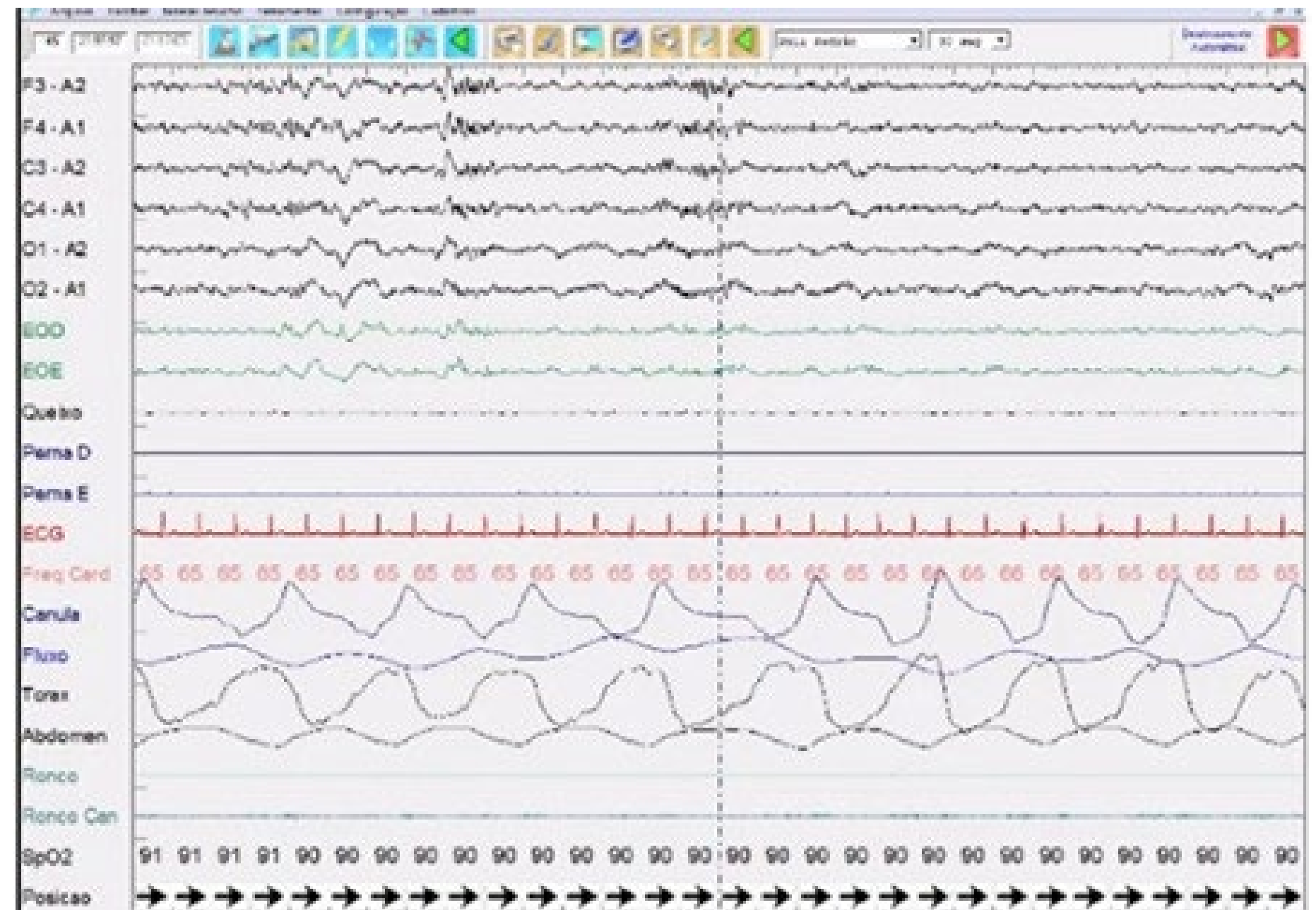
- Hipertensão
- Doença arterial coronária
- Fadiga
- Depressão
- Diabetes resistente à insulina
- AVC
- Acidentes rodoviários relacionados com o sono

DIAGNÓSTICO DA OSA

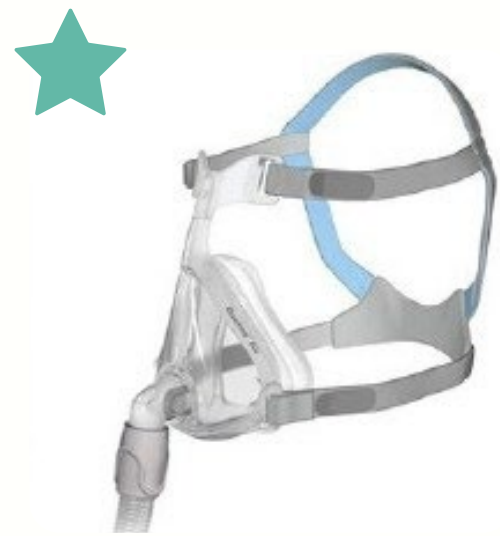Exame
Gold Standard



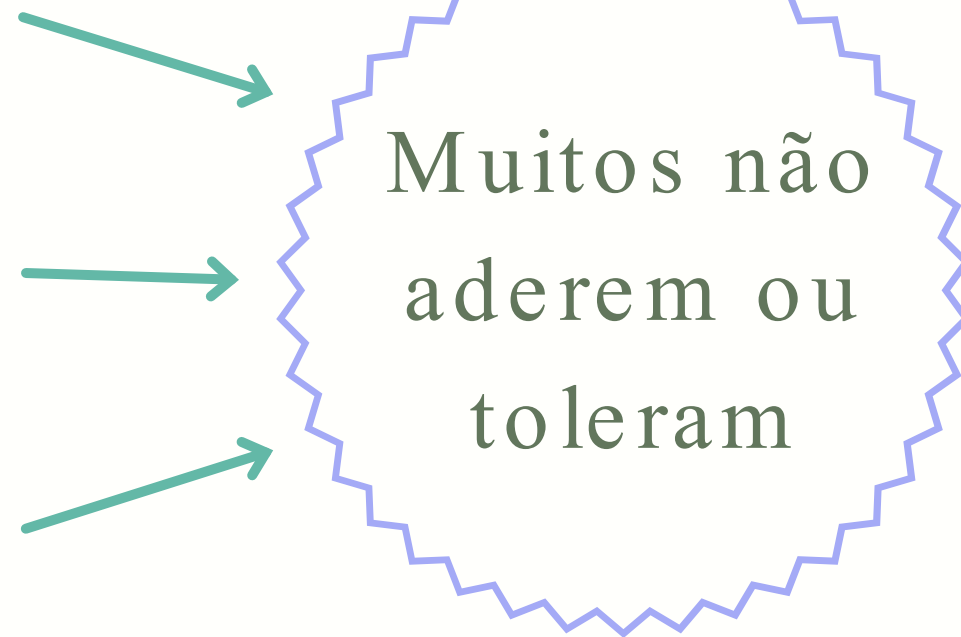
Polissonografia
nível I



TRATAMENTO DA OSA



CPAP



Dispositivo de avanço mandibular



Terapia posicional



Alterações do estilo de vida

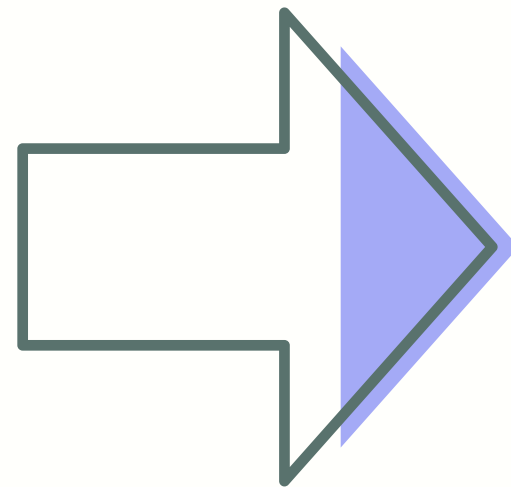


Cirurgia

TRATAMENTO DA OSA

Cirurgia

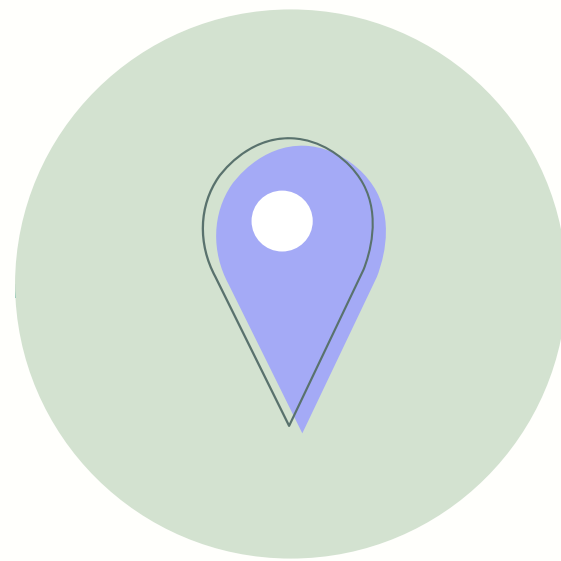- Gravidade dos sintomas
- Idade
- Avaliação anatômica da cabeça e pescoço
- Exame oral maxilofacial



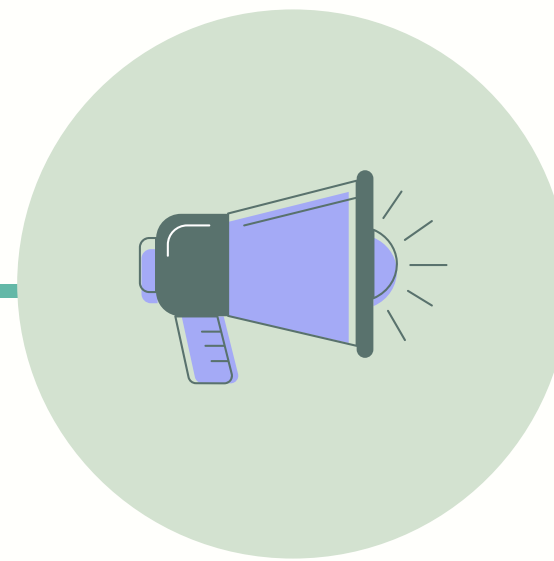
Procedimento
Pré-Operatório

DISE

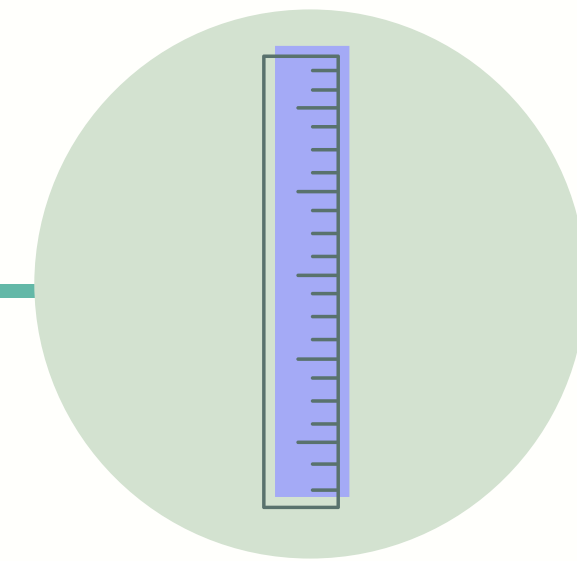
Endoscopia do Sono Induzida por fármacos



LOCAL



GRAVIDADE

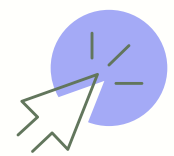

EXTENSÃO

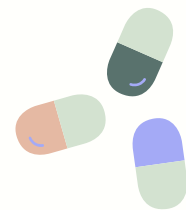DISE

Endoscopia do Sono Induzida por fármacos

SEDAÇÃO



Fármacos

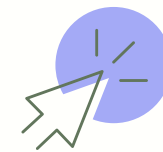

Propofol



Alcançar uma profundidade de sono semelhante ao natural

ENDOSCOPIA



Avaliação tridimensional das vias aéreas superiores

DISE

Endoscopia do Sono Induzida por fármacos

CLASSIFICAÇÃO DOS ACHADOS



Não existe um consenso na utilização dos sistemas de classificação .

Caracteriza os achados da DISE com o foco de descrever a estrutura específica que contribui para a obstrução .



DISE

Endoscopia do Sono Induzida por fármacos

VOTE

Palato mole

Parede Lateral da
Orofaringe

Base da
Língua

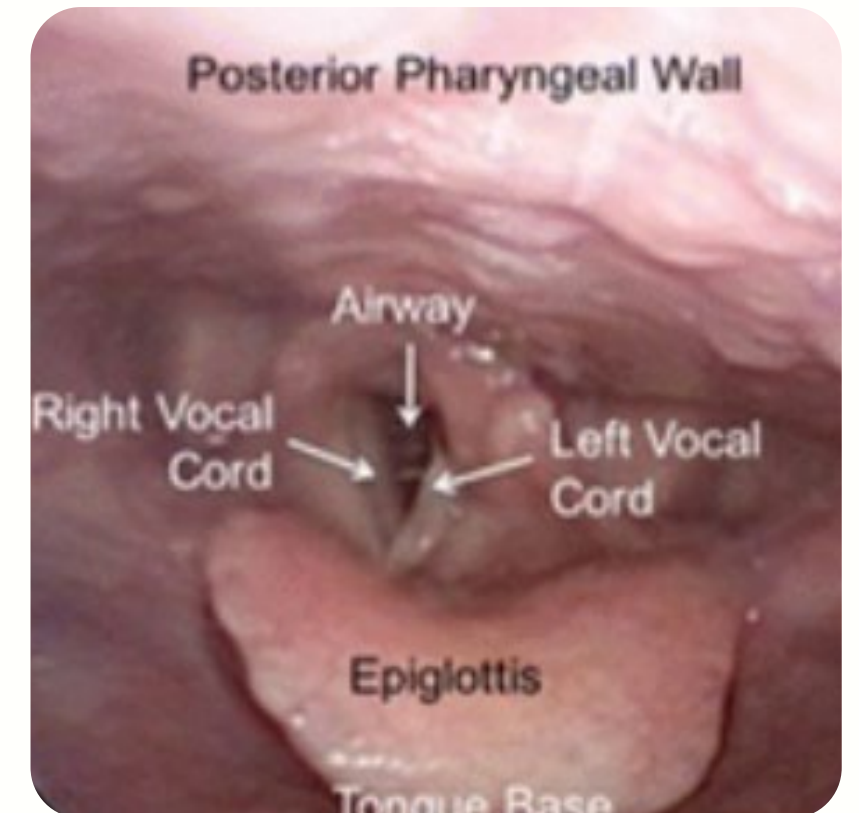
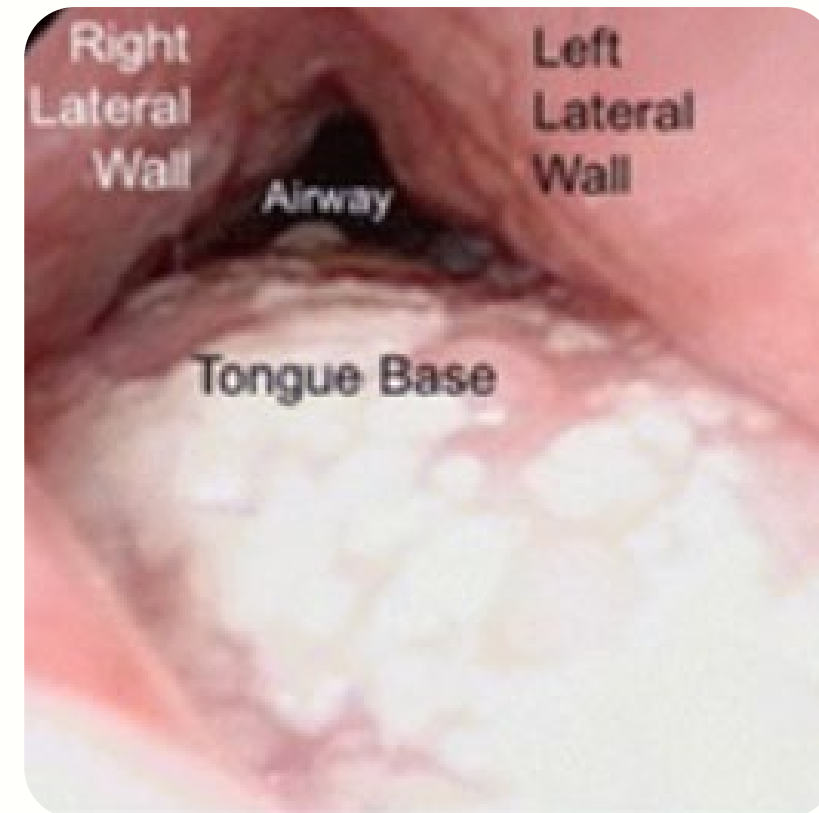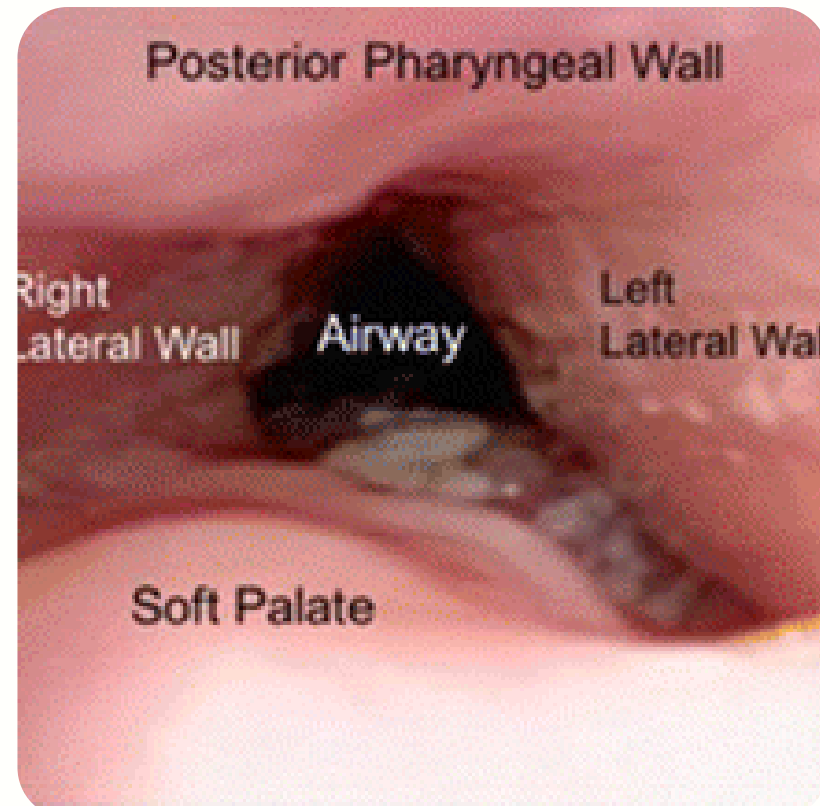
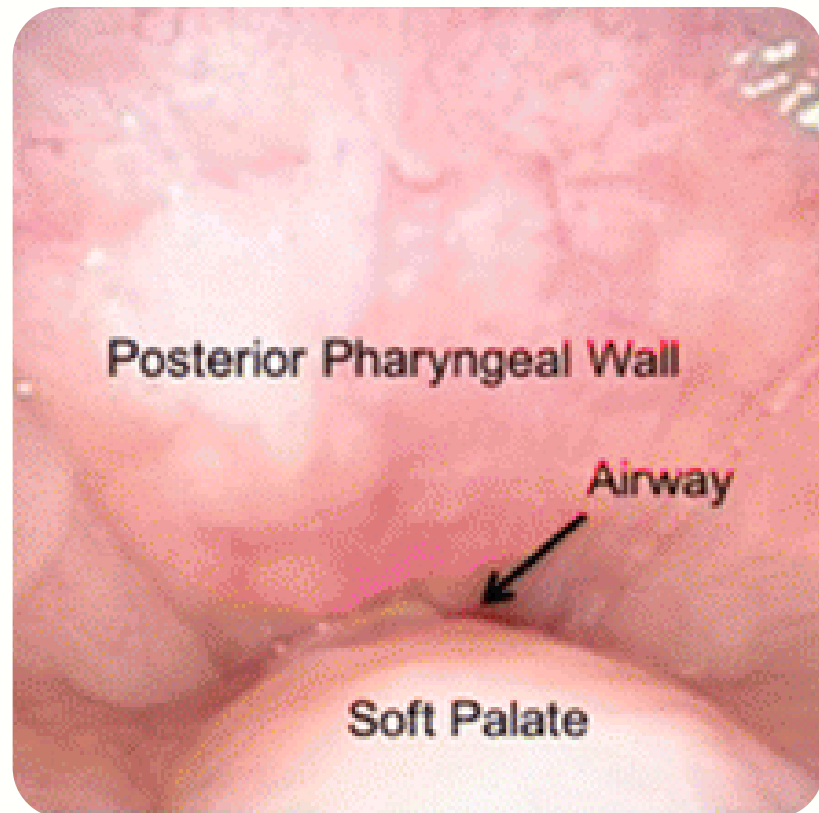
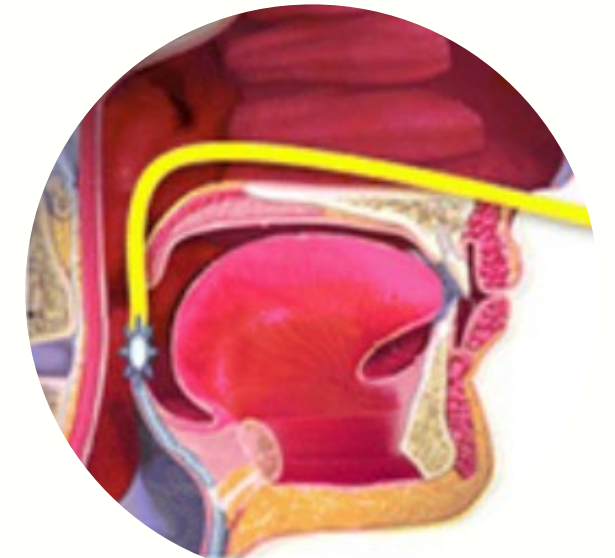
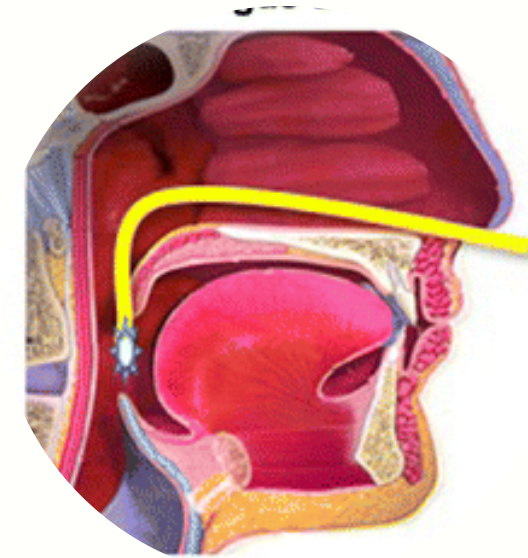
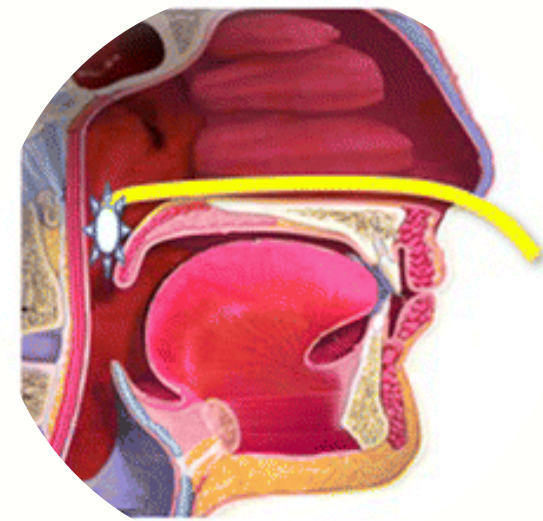
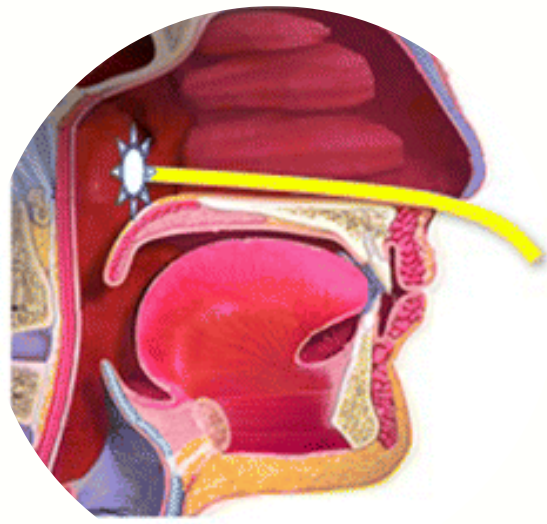
Epiglote

Avaliação Qualitativa

- Sem obstrução
- Parcial
- Completa

Categoria

- Gravidade da obstrução
- Extensão da obstrução
- Configuração do colapso.



Palato Mole

Orofaringe

Base da Língua

Epiglote

DISE

Endoscopia do Sono Induzida por fármacos

INDICAÇÕES



Pacientes intolerantes ao CPAP;



Pacientes propostos para cirurgia.

CONTRA-INDICAÇÕES



Alergia a sedativos;



Condições médicas que aumentem o risco da anestesia;

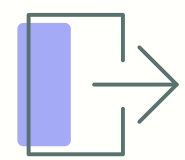


Obesidade mórbida ;

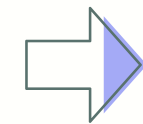


Gravidez.

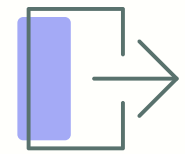
COMPLICAÇÕES



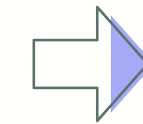
OSA graves em pacientes com obesidade



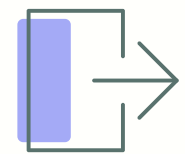
Dessaturação de oxigénio



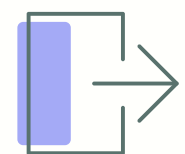
Reação alérgica



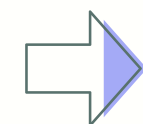Dexmedetomidina



Epistaxe

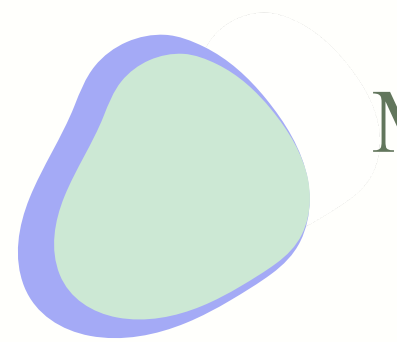


Administração de fármacos

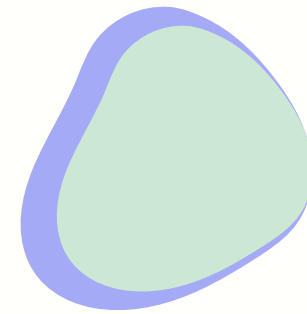


Hipotensão e Bradicardia

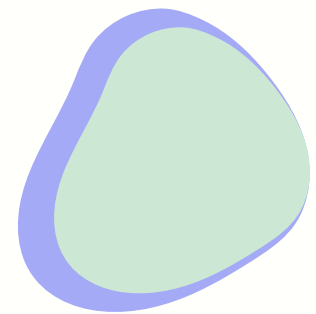LIMITAÇÕES



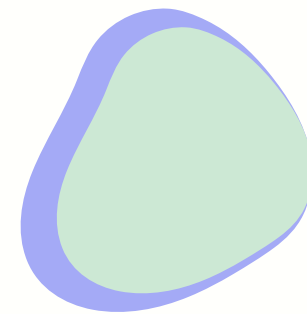
Multiplicidade de sistemas de
classificação



Sedação excessiva



Não chegar a sono REM



Período restrito de
observação

CONCLUSÃO



A verificação do local e padrão de obstrução é fundamental na seleção do tratamento alternativo.



A polissonografia não permite a caracterização mecânica exaustiva.

Clinicamente
Vantajoso



Seguro

Útil