

Qualidade de imagem em mamografia: apresentação do músculo grande peitoral na incidência oblíqua médio-lateral

Joana P. Santos Mota¹, Sandra M. Rua Ventura^{2,3}

1. Licenciatura em Radiologia, Escola Superior de Tecnologia da Saúde do Porto, Instituto Politécnico do Porto. joanapsmota@gmail.com
2. Área Técnico-Científica de Radiologia, Escola Superior de Tecnologia da Saúde do Porto, Instituto Politécnico do Porto.
3. Centro de Estudos do Movimento e Atividade Humana (CEMAH), Escola Superior de Tecnologia da Saúde do Porto, Instituto Politécnico do Porto.

RESUMO: A mamografia é, atualmente, o principal método de diagnóstico imagiológico da patologia mamária, sendo, por isso, essencial a produção consistente de imagens mamográficas de elevada qualidade. Assim, e uma vez que a mamografia visa a maximização da visualização do tecido mamário, o principal objetivo deste estudo consiste em investigar a apresentação mamográfica do músculo grande peitoral na incidência oblíqua médio-lateral (OML) da mama. Pretendeu-se relacionar os padrões técnicos de aquisição de imagem à forma de apresentação do referido músculo, avaliando-os de acordo com os atuais critérios de qualidade de imagem. As imagens mamográficas foram recolhidas a partir de duas instituições hospitalares de referência do Porto, sendo posteriormente efetuada uma análise e tratamento estatístico dos indicadores qualitativos e quantitativos de qualidade das mesmas. Numa análise global por instituição, e tendo por base estes indicadores, a instituição que utiliza uma angulação fixa do *potter-bucky*, independentemente do biótipo corporal da paciente, apresentou resultados melhores, indicando assim que a existência de falhas devido a erros de posicionamento é menor por comparação aos critérios de qualidade padrão. Constatou-se, portanto, que a angulação do *potter-bucky* tem um impacto relevante e estatisticamente significativo na qualidade das imagens mamográficas.

Palavras-chave: Mamografia; Oblíqua médio-lateral (OML); Execução técnica; Qualidade de imagem; Músculo grande peitoral; Critérios de qualidade mamográfica

Mammography image quality: pectoral major muscle presentation in the mediolateral oblique view

ABSTRACT: The mammography technique is, currently, the most reliable imaging method for the diagnoses of breast cancer, and for this reason it is essential the production of mammograms with high quality and consistency. Considering that the goal of mammography is to maximize the visualization of breast tissue, the aim of this work is to explore the presentation of the pectoral major muscle in the mammographic image. We intended to assess the relationship between the technical procedures of the image acquisition and the presentation of the muscle, according to the current mammography quality criteria. The mammograms were collected from two reference hospitals in Porto, and thereafter, the image processing and statistics analysis was performed to assess qualitative and quantitative indicators of the image quality. In general, analyzing both clinical institution and based on these indicators, the hospital that uses a fixed angulation of the *potter-bucky* apart the patient's body habitus presented better results. This indicates that the existence of failures due to positioning errors is smaller when compared to the quality standard assessed. It was found, therefore, that the angulation of the *potter-bucky* device has a relevant and statistical significance on the quality of the mammographic images produced.

Keywords: Mammography; Mediolateral oblique view; Technical procedure; Image quality; Pectoral major muscle; Mammography quality standards

Introdução

Atualmente, a mamografia é o principal método imagiológico utilizado no diagnóstico e rastreamento da patologia mamária¹⁻³. É, por isso, essencial a produção consistente de imagens mamográficas de elevada qualidade, visando a detecção precoce do cancro da mama e a consequente redução da taxa de mortalidade inerente^{4,5}. Procurando alcançar o principal propósito da mamografia, isto é, a visualização de todo o tecido mamário, em particular na incidência oblíqua médio-lateral (OML) da mama, a apresentação do músculo grande peitoral constitui um indicador de qualidade determinante da quantidade de tecido mamário incluída na imagem^{3,6}. O músculo grande peitoral representa uma radiodensidade predominante nesta incidência², devendo o seu comprimento e largura ser máximos³. Contudo, este critério de qualidade nem sempre é cumprido ou alcançado, devido essencialmente à enorme variabilidade anatómica e apresentação mamográfica da mama com a idade ao longo da vida⁷.

Torna-se, assim, essencial a definição de descritores de qualidade mamográfica e de um intervalo de valores mínimos esperados que permitam objetivamente determinar a apresentação deste músculo⁸⁻¹⁰.

Apesar de um estudo mamográfico de rotina ser sempre constituído, no mínimo, por duas incidências, a crânio-caudal (CC) e a OML, procurando observar e incluir todo o parênquima mamário^{1,11}, é a segunda incidência que tem gerado mais controvérsias e/ou divergências na literatura¹²⁻¹³. Isto porque as considerações técnicas acerca do posicionamento da incidência oblíqua médio-lateral da mama e, particularmente, no que respeita à angulação atribuída ao *potter-bucky*, não são consensuais. Existe uma pluralidade de opiniões entre autores¹²⁻¹³ quanto à angulação do arco em C considerada adequada, e que varia entre os 35 e 75 graus, procurando fazer-se com que o *potter-bucky* fique paralelo ao músculo grande peitoral. Um técnico de radiologia experiente poderá também, de acordo com Eklund e colaboradores¹⁴, determinar qual a angulação correta do *potter-bucky* em função da posição anatómica do músculo.

É certo que o biótipo corporal é variável. Contudo, a comunidade científica é consensual no que respeita à posição do feixe de radiação e do recetor de imagem, considerando que deve ser paralela relativamente à mama¹³.

Atendendo a estes pressupostos e uma vez que não existem valores de referência para avaliar a quantidade do músculo ideal, este estudo visa proporcionar informações acerca da metodologia técnica de realização da incidência OML da mama.

A questão de partida para este estudo foi: será que a variação da angulação do equipamento é benéfica e capaz de maximizar a visualização do tecido mamário e do músculo grande peitoral na projeção oblíqua médio-lateral da mama?

Assim, este estudo tem como objetivo principal investigar a apresentação mamográfica do músculo grande peitoral na projeção OML da mama.

Métodos

Nesta secção são descritos os critérios de seleção da amostra, bem como as técnicas de análise e tratamento dos dados utilizados. O presente estudo foi submetido e aprovado pelas Comissões de Ética das instituições hospitalares selecionadas.

Seleção da amostra

Para a recolha de imagens mamográficas selecionaram-se duas instituições hospitalares (adiante denominadas por A e B): uma, na qual se utiliza por protocolo uma angulação do arco em C do mamógrafo variável (entre 45° e 60°) e definida pelo técnico de radiologia e outra, na qual a angulação é fixa (de 60°) e invariável para realização da incidência OML da mama, respetivamente.

Após autorização institucional foram recolhidas, aleatoriamente, cem pares de imagens mamográficas em cada um dos hospitais, tendo sido excluídas as mulheres com antecedentes de cirurgia mamária ou de tratamentos de radioterapia da mama, e ainda mulheres com alterações anatómicas relevantes ao nível da mama ou parede torácica.

As imagens de mamografia utilizadas neste estudo foram realizadas em mulheres submetidas a rastreio mamográfico de rotina e consideradas representativas dos diferentes aspetos anatómicos da mama, bem como dos diferentes biótipos corporais das pacientes dado o intervalo de idades das pacientes abrangidas pela amostra.

Assim, nas duas instituições que utilizam métodos distintos para realização da referida incidência foi recolhido um total de 400 imagens mamográficas em projeção OML, sendo, posteriormente, escolhidas aleatoriamente apenas 160 imagens (i.e., 40% da amostra inicial), 80 provenientes de cada uma das instituições hospitalares, dado o considerável número de medições efetuadas e os parâmetros analisados que a seguir se descrevem.

Métodos

Salvaguardadas as regras institucionais para acesso às imagens, procedeu-se à consulta e gravação das imagens mamográficas de forma anonimizada, mantendo-se a confidencialidade quanto aos dados das pacientes.

No que respeita à análise e processamento das imagens procedeu-se à determinação de: (i) parâmetros qualitativos e (ii) parâmetros quantitativos, sendo os últimos posteriormente submetidos a um tratamento estatístico. Para o efeito recorreu-se ao programa de análise e processamento de imagens – *Image Processing and Analysis in Java* (ImageJ), versão 1.44o, desenvolvido pelo *National Institutes of Health* dos Estados Unidos da América (disponível em: <http://rsbweb.nih.gov/ij/>).

Para o estabelecimento da relação entre a apresentação do músculo grande peitoral com a execução técnica de posicionamento da incidência OML, atendendo aos critérios de qualidade de imagem, procedeu-se a uma análise visual qualitativa das imagens selecionadas. Assim, atendeu-se aos

seguintes critérios de qualidade relativos ao posicionamento, definidos por Li e colaboradores⁵:

- Critério 1: Visualização do músculo grande peitoral com a devida angulação;
- Critério 2: Boa visualização do sulco inframamário;
- Critério 3: Visualização de todo o tecido glandular crânio-lateral;
- Critério 4: Visualização do tecido adiposo retroglandular;
- Critério 5: Mamilo de perfil, livre de sobreposição do tecido mamário subjacente;
- Critério 6: Ausência de pregas cutâneas;
- Critério 7: Simetria entre as imagens da mama esquerda e direita.

Pela análise visual destes critérios de qualidade foi atribuído o valor de um ou zero no caso de cumprimento ou não do critério de qualidade em análise.

Dos seis critérios em avaliação resultou uma pontuação ou score total de seis pontos de relevância crescente (i.e., de uma imagem não aceitável a uma imagem excelente), correspondendo:

- 1 e 2 Pontos – A imagem é de qualidade insuficiente;
- 3 Pontos – A imagem pode ser aceitável ou não, dependendo do grau de relevância dos critérios não cumpridos;
- 4 e 5 Pontos – A imagem apresenta qualidade aceitável, mas ainda com algumas falhas;
- 6 Pontos – Imagem de excelência por cumprir todos os critérios de qualidade em análise.

Considerou-se como pontuação mínima por imagem o score 1, uma vez que o critério de qualidade referente à visualização do músculo grande peitoral (i.e., o critério 1) tem que ser obrigatoriamente cumprido, pois a ausência da sua visualização implicaria a rejeição imediata da imagem para fins clínicos.

Por fim, foi avaliado o critério de qualidade referente à simetria bilateral das mamas para a incidência OML, pontuando-se com 1 ou 0 a presença ou não de imagens simétricas, respetivamente.

Para a análise quantitativa foram realizadas três medições com o objetivo de avaliar a quantidade de músculo grande peitoral demonstrado nas imagens da mama:

- Largura do músculo grande peitoral: definida pela distância horizontal (em milímetros) entre o ponto mais posterior e mais anterior da densidade do músculo peitoral, a partir do bordo superior da imagem;
- Comprimento do músculo grande peitoral: definida pela distância vertical (em milímetros) entre o ponto mais superior e lateral do músculo grande peitoral até seu ponto mais inferior e lateral;
- Distância entre a linha posterior do mamilo (PNL) e o vértice do músculo peitoral (Distância A): linha de referência traçada perpendicularmente ao nível do mamilo, medindo-se a distância (em milímetros) até à sua interseção com o vértice do músculo (cf. Figura 1).

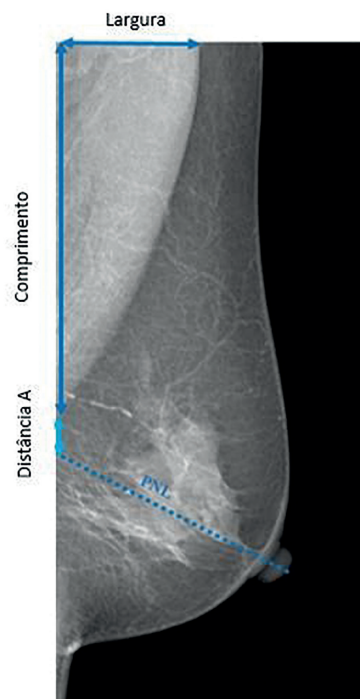


Figura 1. Representação esquemática das medições realizadas a partir das imagens mamográficas.

Por fim, as medidas extraídas foram analisadas e tratadas estatisticamente com recurso ao programa IBM SPSS *Statistics Data Editor* (versão 20, disponível em: <http://www-01.ibm.com/software/analytics/spss>), desenvolvido por Nie e colaboradores¹⁵, realizando-se o teste *t* para amostras emparelhadas, o teste de correlação de *Spearman* e o teste *t* para amostras independentes.

Nesta análise estatística foi considerada um nível de significância de 0,05, ou seja, um intervalo de confiança de 95%.

Resultados

No que respeita às imagens disponibilizadas pela instituição A reportam-se a mulheres com idades compreendidas entre os 29 e os 79 anos, cuja média é de 59 ± 9 anos. Uma vez que nesta instituição são realizadas mamografias em mulheres com antecedentes pessoais ou familiares de cancro da mama, para além do programa de rastreio, justificam a execução de mamografias em mulheres mais jovens.

Nas imagens disponibilizadas pela instituição B, por sua vez, o intervalo de idades das mulheres situa-se entre os 34 e os 83 anos e, em média, com 57 ± 10 anos.

Resultados da análise qualitativa

Tabela 1. Resultados da análise qualitativa dos critérios de qualidade relativos ao posicionamento da incidência OML à simetria bilateral das mamas

Critérios de qualidade	Frequência absoluta	
	Instituição A	Instituição B
Score 1 ou 2	0	0
Score 3	16	1
Score 4 ou 5	49	61
Score 6	16	17
Presença de simetria	18	21
Ausência de simetria	22	19

Nota: $n=160$.

Como se pode observar na Tabela 1, nenhuma das imagens selecionadas em ambas as instituições apresentam uma pontuação de 1 ou 2. Estes resultados corroboram, assim, que qualquer imagem mamográfica com esse score é rejeitada para fins clínicos, não se observando imagens inaceitáveis quanto aos parâmetros de qualidade associados ao posicionamento. Por outro lado, para o score 3 (imagens de qualidade intermédia) observam-se diferenças consideráveis entre ambas as instituições, apresentando a instituição A um maior número de imagens com falhas.

Pela análise do critério de simetria bilateral das mamas é possível concluir que, dos 40 pares de imagens da instituição A, 55% ($n=22$) não cumprem o critério de simetria. Na instituição B, verifica-se uma tendência oposta, i.e., 52,5% ($n=21$) das imagens apresentam o cumprimento deste critério. Numa análise comparativa, a diferença entre instituições é de 7,5%, com maior score de cumprimento para este critério na instituição B. No entanto, considera-se que, na globalidade, independentemente da instituição, a frequência de pares de imagens cuja simetria das mamas não foi observada é consideravelmente alta (superior a 47,5%), atendendo à relevância clínica que este critério representa.

Resultados da análise quantitativa

Pela análise da Tabela 2 é possível concluir que as diferenças nos valores médios do comprimento e largura do músculo grande peitoral entre a mama direita e a esquerda são mínimos, em ambas as instituições.

Tabela 2. Relação entre as três medidas efetuadas quanto à apresentação do músculo grande peitoral para a mama direita e para a esquerda e cada uma das instituições

Lateralidade	Medida	n	Média e desvio Instituição A	padrão (mm) Instituição B
Mama direita	Comprimento Largura	40	139,511±39,944	115,518±41,087
			42,904±13,143	38,943±13,610
	Distância A		7,421±14,243	0,137±0,869
Mama esquerda	Comprimento Largura	40	144,435±21,728	112,388±36,574
			43,950±11,207	36,356±12,920
	Distância A		8,956±12,749	2,527±6,537

Quanto aos valores médios da distância A, a instituição A apresenta uma diferença de 1,535mm em função da lateralidade. Nos dados referentes à instituição B, por sua vez, constata-se uma diferença superior (2,39mm) entre os valores médios da distância A entre a mama direita e a esquerda.

Tabela 3. Resultados da análise quantitativa: relação entre as medições efetuadas e 256 valores prova obtidos nos testes estatísticos

	n	Instituição A	Instituição B
Relação			
Comprimento da mama direita e comprimento da mama esquerda	40	$\rho=0,450$	$\rho=0,390$
Largura da mama direita e largura da mama esquerda	40	$\rho=0,519$	$\rho=0,125$
Distância A da mama direita e distância A da mama esquerda	40	$\rho=0,494$	$\rho=0,029^*$
Correlação			
Comprimento – Largura	80	0,021 ($\rho=0,856$)	0,582 ($\rho=0,000^*$)
Comprimento – Distância A		80 -0,711 ($\rho=0,000^*$)	-0,188 ($\rho=0,095$)
Teste T para amostras independentes			
Média da distância A (mm) ($\rho=0,000^*$)	80	8,188	1,868

*Nível de significância $<0,05$. $n=160$.

Assim, considerando o nível de significância apresentado, os valores obtidos permitem concluir que não existem diferenças significativas entre o comprimento e a largura do músculo grande peitoral entre a mama direita e a mama esquerda para ambas as instituições.

Quanto à medida da distância A, apenas na instituição B se observa que o valor da prova é inferior ao nível de significância, o que indica que existem diferenças estatisticamente significativas, nesta medição entre a mama direita e a mama esquerda.

No intuito de analisar a correlação entre as medições efe-

tuadas e a sua significância, procedeu-se à análise da relação entre o comprimento e a largura do músculo grande peitoral e ainda da relação entre o comprimento e a distância A, em cada uma das instituições. A variável lateralidade, neste caso, não foi considerada de forma a permitir a obtenção de resultados mais significativos.

Nas imagens da instituição A não se verifica uma relação considerada significativa entre o comprimento e a largura do músculo grande peitoral. Na instituição B, por outro lado, existem evidências estatisticamente significativas da relação entre o comprimento e a largura do músculo grande peitoral. Trata-se de uma correlação positivamente moderada (coeficiente de correlação de 0,582) que indica que, à medida que aumenta o comprimento do músculo grande peitoral visível na imagem, a sua largura aumenta também moderadamente.

Quanto à correlação entre o comprimento e a distância A, na instituição A verifica-se que o valor prova é inferior ao nível de significância, existindo, por isso, evidências estatisticamente significativas da relação entre estas medidas. Trata-se de uma correlação negativamente moderada, como se pode constatar pela análise do valor do coeficiente de correlação (-0,711).

Por fim, no sentido de avaliar a diferença entre as médias da distância A, entre instituições, usando o teste T para amostras independentes, foi possível concluir que existem diferenças estatisticamente significativas entre as duas instituições quanto a esta medição.

Discussão

Da análise qualitativa da relação entre a apresentação do músculo grande peitoral e a execução técnica do posicionamento da incidência OML, ficou demonstrado que todas as imagens consideradas apresentam qualidade suficiente para serem aprovadas e sem necessidade de repetição.

No que respeita à análise quantitativa, este estudo permite evidenciar o papel que o critério da PNL representa como um importante indicador de qualidade de imagem mamográfica para esta incidência OML, à semelhança também dos resultados demonstrados por *Spuur* e colaboradores, em 2010³. Para o efeito recorreu-se à medição do comprimento e largura do músculo grande peitoral e, por fim, da distância A.

No presente estudo, porém, para além da determinação dos valores médios do comprimento e da largura do músculo grande peitoral nas duas mamas para cada paciente, procedeu-se ainda à análise da distância A, em ambas as instituições. Esta distância foi definida e comparada com os valores de referência, definidos pelo *Royal Australian and New Zealand College of Radiologists* e pelo *American College of Radiology*, bem como por Bassett e colaboradores¹⁶, que definem que a distância A não deve ser superior a 10mm³. Assim, em ambas as instituições observou-se que, os valores médios da distância A cumprem este limite, embora os valores desta medida na instituição

que utiliza uma angulação do *potter-bucky* variável, de acordo com o biótipo corporal e idade da paciente, sejam superiores.

Da análise da correlação entre duas variáveis (comprimento e largura), para a instituição que utiliza uma angulação do equipamento variável não se verifica uma relação considerada estatisticamente significativa, o que vai de encontro aos resultados obtidos no estudo realizado por *Spuur* e colaboradores¹⁷.

Por fim e considerando, uma vez mais, os valores de referência¹⁶, constata-se a existência de diferenças significativas entre os valores médios da distância A entre as duas instituições.

Uma vez que não foi possível aceder à informação referente à percentagem de exames da instituição A obtida com a mesma angulação preconizada pela instituição B, esse fator não foi considerado neste estudo.

Relativamente às boas práticas, compete ao técnico de radiologia assegurar estes critérios mínimos de aceitabilidade quanto aos parâmetros quantitativos para avaliação da apresentação do músculo grande peitoral nesta incidência OML, evitando-se repetições de imagens. A identificação do motivo da falha deve ser efetuada, possibilitando, assim, a sua correção *a posteriori*¹⁸.

Conclusões e perspetivas futuras

Tendo em conta a importância atual da modalidade diagnóstica da mamografia, a avaliação da qualidade de imagem é crucial. Em particular na incidência OML da mama, a apresentação do músculo grande peitoral constitui um indicador determinante da quantidade de tecido mamário incluída na imagem.

Os resultados obtidos neste estudo permitem concluir que a instituição que utiliza uma angulação fixa, independentemente do biótipo corporal da paciente, apresenta globalmente melhores resultados, quer na análise qualitativa quer quantitativa, apresentando menos falhas associadas a erros de posicionamento por comparação aos critérios de qualidade padrão.

Assim, salienta-se a relevância do desenvolvimento de estudos posteriores que definam e validem os valores mínimos aceitáveis de comprimento e largura do referido músculo, reduzindo a subjetividade destes parâmetros de qualidade. Destacamos ainda a necessidade de existir uma maior sensibilização da comunidade técnica para estes fatores de qualidade e seu impacto, com o intuito de garantir a produção consistente de imagens com padrões de elevada qualidade ou excelência.

Como trabalhos futuros seria interessante prosseguir com esta investigação, no sentido de averiguar quais as causas e falhas mais prováveis que poderão estar associadas a estes resultados, de modo a inferir qual a significância dos mesmos para as instituições em estudo. Outra linha de investigação seria a estratificação da amostra por biótipos corporais, dado o impacto importante que este fator poderá ter na qualidade das imagens mamográficas.

Agradecimentos

As autoras agradecem a colaboração e disponibilidade do Dr. Edgar Loureiro, técnico coordenador do Serviço de Radiologia do Instituto Português de Oncologia do Porto FG, EPE, bem como da Dra. Margarida Ribeiro e da Dra. Silvana Mota, técnicas de radiologia da referida instituição.

Agradecem ainda ao Conselho de Administração do Centro Hospitalar de São João, EPE, e da Escola Portuguesa de Oncologia do Porto, nomeadamente à Professora Doutora Isabel Ramos, pela autorização concedida na recolha das imagens de mamografia.

Referências bibliográficas

- American College of Radiology. ACR Practice guideline for the performance of screening and diagnostic mammography [Internet]. Washington: ACR; 2008. Available from: <http://www.asnmn.re.it/allegati/OffertaFormativaDipDiagnostica/ACR%20USA%20LG%202008.pdf>
- Cardoso JS, Domingues I, Amaral I, Moreira I, Passarinho P, Santa Comba J, et al. Pectoral muscle detection in mammograms based on polar coordinates and the shortest path. *Conf Proc IEEE Eng Med Biol Soc.* 2010;2010:4781-4.
- Spuur K, Hung WT, Poulos A, Rickard M. Mammography image quality: model for predicting compliance with posterior nipple line criterion. *Eur J Radiol.* 2011;80(3):713-8.
- Moreira C, Svoboda K, Poulos A, Taylor R, Page A, Rickard M. Comparison of the validity and reliability of two image classification systems for the assessment of mammogram quality. *J Med Screen.* 2005;12(1):38-42.
- Li Y, Poulos A, McLean D, Rickard M. A review of methods of clinical image quality evaluation in mammography. *Eur J Radiol.* 2010;74(3):e122-31.
- Popli MB, Teotia R, Narang M, Krishna H. Breast positioning during mammography: mistakes to be avoided. *Breast Cancer (Auckl).* 2014;8:119-24.
- Stines J, Tristant H. The normal breast and its variations in mammography. *Eur J Radiol.* 2005;54(1):26-36.
- Naylor SM, York J. An evaluation of the use of pectoral muscle to nipple level as a component to assess the quality of the medio-lateral oblique mammogram. *Radiography.* 1999;5(2):107-10.
- Kwok SM, Chandrasekhar RA, Attikiouzel Y. Automatic assessment of mammographic positioning on the mediolateral oblique view. In: *ICIP 2004, IEEE International Conference on Image Processing.* Piscataway, NJ: IEEE; 2004. p. 151-4.
- Bentley K, Poulos A, Rickard M. Mammography image quality: analysis of evaluation criteria using pectoral muscle presentation. *Radiography.* 2008;14(3):189-94.
- Frank ED, Long BW, Smith BJ. *Merrill's atlas of radiographic positioning and procedures (vol. 2).* 12th ed. St. Louis, MA: Mosby; 2011. ISBN 9780323073226
- Study Group on Quality Criteria Development of the European Commission. *European guidelines on quality criteria for diagnostic radiographic images (EUR 16260).* Luxembourg: Office for Official Publications of the European Community; 1996. ISBN 9282772845
- Spuur K, Poulos A. Mammography: current practice in Australia for the selection of bucky angle in the medio-lateral oblique view of the breast. *Eur J Radiography.* 2009;1(4):115-23.
- Eklund GW, Cardenosa G. The art of mammographic positioning. *Radiol Clin North Am.* 1992;30(1):21-53.
- Nie NH, Bent DJ, Hull CH. *SPSS: statistical package for the social sciences (provisional users manual).* [s.l.: s.n.]; 1969.
- Bassett LW, Hirbawi IA, DeBruhl N, Hayes MK. Mammographic positioning: evaluation from the view box. *Radiology.* 1993;188(3):803-6.
- Spuur K, Poulos A, Currie G, Rickard M. Mammography: correlation of pectoral muscle width and length in the mediolateral oblique view of the breast. *Radiography.* 2010;16(4):286-91.
- Bassett LW, Farria DM, Bansal S, Farquhar MA, Wilcox PA, Feig SA. Reasons for failure of a mammography unit at clinical image review in the American College of Radiology Mammography Accreditation Program. *Radiology.* 2000;215(3):698-702.

Artigo recebido em 13.07.2015 e aprovado em 23.03.2016