

## A interdisciplinaridade das tecnologias da saúde no diagnóstico e no tratamento de tumores de mama: estudo de caso

Ana Cravo Sá, Carina Coelho, Filipe Moura, Fátima Monsanto, Carlos Machado

Área Científica de Radioterapia, Escola Superior de Tecnologia da Saúde de Lisboa, Instituto Politécnico de Lisboa. anacravosa@estesl.ipl.pt

**RESUMO: Introdução** – O cancro de mama é a principal causa de morte por cancro na população feminina portuguesa. Assim, pretende-se descrever sucintamente o percurso de uma paciente com tumor de mama, evidenciando a interligação entre algumas áreas das tecnologias da saúde. **Metodologia** – Selecionou-se um caso clínico de uma paciente com cancro de mama e recorreu-se à pesquisa bibliográfica de forma a apoiar ou refutar os resultados obtidos com o referido caso clínico. **Resultados e discussão de resultados** – Em 1996 foi diagnosticado à paciente um carcinoma ductal da mama esquerda e posteriormente, em 2011, foi diagnosticada uma metástase do carcinoma mamário com padrão mucinoso. Neste caso, bem como em todos os tumores de mama, foi realizada uma abordagem multidisciplinar envolvendo diferentes áreas das tecnologias da saúde. Para deteção e diagnóstico do cancro de mama são utilizadas a mamografia e a ultrassonografia. Para casos de re-estadiamento e monitorização da terapêutica devem ser utilizadas a tomografia por emissão de positrões (TEP) e a ressonância magnética mamária. No que se refere à terapêutica, neste tipo de tumores recorre-se à cirurgia, à radioterapia e à quimioterapia.

*Palavras-chave: cancro da mama, abordagem multidisciplinar, diagnóstico e tratamento.*

## The interdisciplinary of health technologies in the diagnosis and treatment of breast tumors: a case study

**ABSTRACT: Introduction** – The breast cancer is the main cause of death by cancer in the Portuguese female population. We intend to describe briefly the pathway of a patient with breast cancer, highlighting the connection between some of the health technology areas. **Methodology** – It was selected a clinical case of a patient with breast cancer and it was used a literature research to support or refute the results obtained with the mentioned clinical case. **Results and discussion** – In 1996, it was diagnosed to the patient a ductal carcinoma of the left breast and in 2011 it was diagnosed a breast metastases. In this case, as well as other breast tumours, it was done a multidisciplinary approach involving different areas of health technologies. For detection and diagnose of breast cancer it's used the mammography and ultrasound. For cases of re-staging and treatment monitoring it should be used positron emission tomography and magnetic resonance imaging of the breast. Regarding the therapy approach, in this type of tumours, it is used surgery, radiotherapy and chemotherapy.

*Keywords: breast cancer, multidisciplinary approach, diagnosis and treatment.*

### Introdução

A grande diversidade de áreas de conhecimento que abrange as tecnologias da saúde permite a realização de

projetos de investigação, assim como uma intervenção no diagnóstico e tratamento de várias patologias<sup>1</sup>, nomeadamente no cancro da mama. Relativamente ao cancro de

mama, as várias áreas das tecnologias da saúde englobam intervenções ao nível do diagnóstico, como as análises clínicas, a anatomia patológica, citológica e tanatológica, a radiologia ou a medicina nuclear; ao nível terapêutico: a radioterapia e/ou a farmácia e, ainda, ao nível da reabilitação: a fisioterapia. A confluência destas áreas, bem como o desenvolvimento científico e tecnológico, têm permitido cada vez mais um diagnóstico precoce e um tratamento adequado para combater o flagelo do cancro da mama.

Em todo o mundo, no ano de 2008, foram diagnosticados cerca de 1,4 milhões de novos casos, representando 23% de todos os tumores malignos na mulher e 11% de todos os casos de cancro, sendo o segundo tipo de cancro mais frequente e o mais comum entre as mulheres<sup>2-6</sup>.

O tumor de mama é a principal causa de morte por cancro na população feminina portuguesa, totalizando 18% do número total de mortes<sup>7</sup>. A partir dos anos 60, verificou-se um aumento da mortalidade por este tipo de cancro, atingindo um máximo em 1992, sendo que a partir dessa data se regista uma ligeira diminuição<sup>7</sup>. Este declínio da mortalidade está relacionado fundamentalmente com um diagnóstico precoce e uma melhor qualidade do tratamento<sup>8</sup>.

As regiões de Lisboa e do Algarve apresentam taxas de mortalidade superiores quando comparadas às outras regiões de Portugal Continental. Porém, as regiões das Ilhas apresentam as taxas de mortalidade mais elevadas do País<sup>7</sup>. Sugere-se que a implementação de programas de rastreio tenha um efeito na diminuição da mortalidade por este tipo de neoplasia, nomeadamente na região de Lisboa, na qual se registou um decréscimo da taxa de mortalidade<sup>7</sup>.

A abordagem do cancro da mama deve ser obrigatoriamente multidisciplinar e deve envolver vários profissionais de saúde de inúmeras especialidades<sup>8-11</sup>.

Assim, este estudo de caso descritivo tem como objetivo explicar o percurso de uma paciente com cancro de mama, evidenciando a importância da interligação de algumas áreas das tecnologias da saúde no combate a este tipo de tumores.

## Metodologia

Selecionou-se, entre duas instituições hospitalares do concelho de Lisboa, um caso clínico de uma paciente com cancro da mama. Como critérios de inclusão procuraram-se identificar pacientes do sexo feminino com tumor de mama e historial clínico detalhado relativamente às áreas de anatomia patológica, citológica e tanatológica, radiologia, radioterapia e medicina nuclear, no que se refere ao diagnóstico e ao tratamento do cancro da mama. Este caso foi selecionado, considerando que possuía maior informação registada. Como critérios de exclusão procuraram-se excluir doentes que não possuíam historial clínico detalhado, assim como a realização de uma ressonância magnética mamária e uma TEP. Este estudo de caso descritivo foi selecionado com base em dados retrospectivos, pelo que a doente não assinou o consentimento informado para este estudo. Porém, nenhuma informação de identificação pessoal é revelada, permitindo a confidencialidade.

De seguida foram selecionados artigos científicos que corroborassem ou refutassem os resultados obtidos. Os artigos foram obtidos através da base de dados *b-on*, com os seguintes critérios de inclusão: redigidos na língua inglesa ou portuguesa, anos de publicação entre 1997 e 2012 e obtenção de texto integral. Efetuou-se uma busca a partir das seguintes palavras-chave: *multidisciplinary approach, health technologies, breast cancer, diagnosis, treatment*. Obtiveram-se sete artigos científicos, os quais foram analisados. Realizou-se ainda uma busca de documentos científicos eletrónicos sobre a temática.

## Resultados e Discussão de Resultados

Em 1996, uma paciente do sexo feminino de 43 anos foi diagnosticada com um carcinoma ductal da mama esquerda com produção de muco, localizado na união dos quadrantes inferiores. Nesse mesmo ano, a paciente realizou uma mastectomia radical modificada e esvaziamento ganglionar axilar. O diagnóstico histológico mencionou a existência de um carcinoma aprócrino com 18mm, linfangioses carcinomatosas e metástases em 4 dos 16 gânglios isolados. Desta forma, definiu-se como estadiamento pT2 N1b M0 (IIG), G2<sup>12</sup>. A paciente foi proposta para a realização de 6 ciclos de quimioterapia adjuvante e terapêutica hormonal com tamoxifeno durante 6 anos.

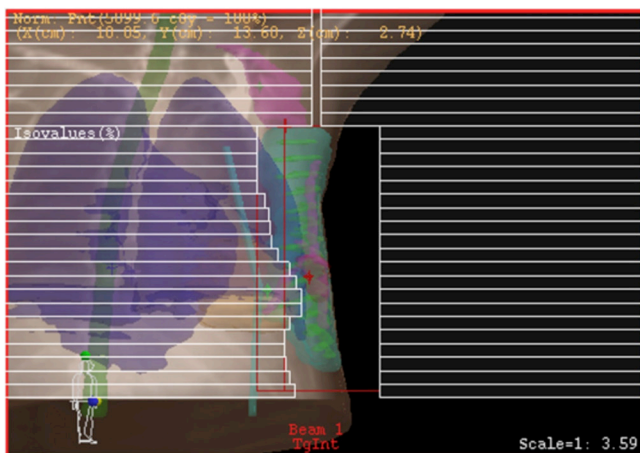
Em 2011, após a realização de uma ressonância magnética mamária verificou-se, que junto ao rebordo anterior do músculo peitoral, existiam três nódulos traduzindo-se como metástases do carcinoma mucinoso previamente tratado. O nódulo mais externo e inferior tinha uma dimensão de 5mm, o nódulo imediatamente a seguir, localizado mais internamente, apresentava uma dimensão de 10mm e o nódulo mais interno apresentava-se com 8mm. Foi identificado um quarto nódulo que se confundia com a cicatriz. Os nódulos apresentavam contornos micropoliciclicos, que captaram contraste de uma forma heterogénea, reforçando a hipótese diagnóstica de metástases do carcinoma mucinoso.

De seguida, foi realizada uma TEP, que identificou 2 pequenos focos lesionais, localizados na parede torácica esquerda, no leito de mastectomia prévia, compatíveis com recorrência local de doença neoplásica. O resultado anátomo-patológico revelou que o nódulo sob a cicatriz seria uma metástase de carcinoma mamário com padrão mucinoso e c-erb-B2 negativos<sup>12</sup>.

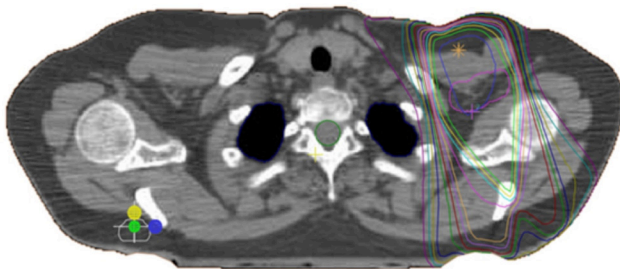
Realizou-se uma exérese cirúrgica, em que o diagnóstico histológico revelou um foco milimétrico de carcinoma ductal a infiltrar tecidos moles. O nódulo com 5mm descrito corresponderia a um neurofibroma. As margens cirúrgicas estavam livres de lesão. Desta forma, verificou-se uma recidiva na cicatriz de carcinoma mucinoso da mama esquerda mastectomizada há 15 anos. A doente foi reencaminhada para a radioterapia e reiniciou terapêutica hormonal com tamoxifeno.

Efetuoou-se radioterapia adjuvante com intuito curativo, administrando-se 50Gy, 2Gy por fração com fotões de 6MV na parede torácica seguido de uma sobreimpressão de 16Gy, com o mesmo fracionamento, no mesmo local, mas com eletrões de 4MeV. Realizou-se ainda uma irradiação dos gânglios axilares e supraclaviculares de 50Gy, 2Gy por

fração, com fótons de 6MV. Para o planeamento do tratamento efetuou-se uma tomografia computadorizada de planeamento com 3mm de espessura de corte e espaçamento e foi realizada uma dosimetria conformacional a 3D, com a utilização de colimadores multi-lâminas. Nas Figuras 1 e 2 observa-se o *beams eye view* (BEV) do campo tangencial interno e a distribuição de dose do campo axilar, respetivamente. No seguimento do tratamento, a doente voltará ao serviço de radioterapia para reavaliação dos efeitos da radioterapia, através de um exame de raio-X ao tórax e um hemograma.



**Figura 1:** BEV do campo tangencial mamário interno.field-in-field com energias mistas (C).



**Figura 2:** Corte axial da distribuição de dose do campo axilar.

Os técnicos de diagnóstico e terapêutica, como os técnicos de análises clínicas, anatomia patológica, citológica e tanatológica, radiologia e medicina nuclear, estão mais relacionados com o diagnóstico do cancro de mama. No entanto, os técnicos de farmácia e de radioterapia estão associados ao tratamento desta patologia. Os fisioterapeutas poderão ainda intervir na reabilitação de funções motoras associada às doentes deste tipo de tumores. Sempre que se justifique uma opinião multidisciplinar, ou antes da terapia, deve ser realizada uma reunião em que deverão participar o patologista, o cirurgião, o imagiologista, o oncologista e o radioterapeuta<sup>8</sup>. Nesta reunião deve existir a informação da história clínica, os exames laboratoriais e imagiológicos, assim como o relatório anátomo-patológico<sup>8</sup>.

Para a deteção e diagnóstico do cancro da mama, numa primeira abordagem é utilizada a mamografia<sup>8</sup>. No entanto, este método apresenta uma baixa sensibilidade, especialmente em mamas com tecido fibro-glandular denso<sup>13</sup>. Por outro lado, alguns estudos referem que a mamografia e a ultrassonografia isoladas, ou em combinação, são os métodos primários de diagnóstico utilizados na mama, sendo que a ultrassonografia é utilizada antes dos 35 anos devido à existência de radiação ionizante<sup>9</sup>. A mamografia pode também ser o método selecionado para rastreio do cancro da mama, ao passo que para o diagnóstico inicial podem ser utilizadas a mamografia e a ultrassonografia<sup>14</sup>, sendo esta última muitas vezes utilizada como meio complementar do diagnóstico da mamografia e como guia para a cirurgia de mama<sup>15</sup>.

A ressonância magnética mamária é outra modalidade de imagem complementar ao diagnóstico da mamografia<sup>8,15</sup> e é altamente sensível para o estadiamento, bem como para a monitorização do tratamento<sup>14</sup>. É também uma ferramenta de rastreio para mulheres com alto risco<sup>15</sup>. A ressonância magnética também pode ser utilizada no pré-operatório com o objetivo de avaliar a extensão da lesão de forma mais precisa que a mamografia e detetar focos de doença ipsilateral em 6 a 34% dos casos<sup>15</sup>.

A TEP é uma técnica exploratória e não invasiva que fornece informação fisiológica sobre a captação de glucose e o seu metabolismo. Esta técnica de imagem apresenta-se vantajosa visto que, na presença de um tumor maligno, existe frequentemente um aumento dos transportadores de glucose (GLUTs) e conseqüentemente um aumento do metabolismo da glicose<sup>13</sup>. Recomenda-se a sua utilização quando o tecido mamário é denso e pode ter um papel fundamental na avaliação do envolvimento linfático, sendo este facto decisivo para o esquema de tratamento<sup>8,13</sup>. É utilizada como uma técnica complementar às imagens *standard*, no estadiamento de metástases à distância ou re-estadiamento da doença e monitorização da resposta ao tratamento para mulheres com tumores localmente avançados e metastáticos<sup>8,13</sup>. A avaliação da história clínica e exames físicos são a chave para um estadiamento clínico do cancro da mama, nomeadamente em combinação com estudos de imagem, como a tomografia computadorizada, a ressonância magnética ou TEP. Estes exames são algumas vezes utilizados para averiguar resultados considerados anormais em análises ao sangue e também para avaliar doentes com doença localmente avançada<sup>15</sup>.

Com o objetivo de aumentar a fiabilidade da interpretação das imagens para diagnóstico são avaliadas anatomopatologicamente amostras de tecido mamário considerado suspeito a partir das imagens<sup>16</sup>. O patologista é responsável por estabelecer o diagnóstico histológico e a extensão anatómica do tumor<sup>15</sup>. Os profissionais da anatomia patológica examinam e reportam a dimensão, a histologia e a caracterização molecular do tumor de mama. Esta informação é diretamente utilizada por outros profissionais para estimar prognósticos e selecionar a terapia adjuvante, podendo ser quimioterapia e/ou radioterapia<sup>15</sup>. A radioterapia para tumores de mama é utilizada na maioria das pacientes. Este tratamento tem como objetivo reduzir as recidivas loco-regionais e aumentar a so-

brevida<sup>8</sup>. É realizado maioritariamente com um acelerador linear com fotões de alta energia e, para o planeamento, deverá sempre ser realizada uma tomografia computadorizada de planeamento, bem como uma dosimetria a 3D<sup>8</sup>.

### Considerações finais

Considera-se que o diagnóstico e tratamento do cancro da mama engloba várias áreas das tecnologias da saúde, assim como vários profissionais de saúde que, aliados ao desenvolvimento da ciência e tecnologia, possibilitam cada vez mais melhorar o tratamento do cancro da mama.

### Referências Bibliográficas

- Correia MA, Veiga LM, Brito RM, Monteiro AC, Manteigas VJ, Borrego RT, et al. Plano Nacional de Saúde 2011-2016 – As instituições de ensino superior como meios e pólos de intervenção em saúde: a investigação científica nas tecnologias da saúde e o Plano Nacional de Saúde 2011-2016 [Internet]. Lisboa: Administração Central de Saúde; 2010 [cited 2012 Jan 4]. Available from: <http://www.acs.min-saude.pt/pns2012-2016/files/2010/11/Estesl.pdf>
- Paulinelli RR, Freitas Júnior R, Curado MP, Souza AA. A situação do câncer de mama em Goiás, no Brasil e no mundo: tendências atuais para a incidência e a mortalidade [Breast cancer in Goiás, in Brazil and in the world: current incidence and mortality rates]. *Rev Bras Saúde Mater Infant* [Internet]. 2003 [cited 2012 Jan 4];3(1):17-24. Available from: <http://www.scielo.br/pdf/rbsmi/v3n1/a04v03n1.pdf>. Portuguese
- Globocan. Breast cancer incidence and mortality worldwide in 2008 [Internet]. Lyon: IARC; 2010 [cited 2012 Jan 12]; Available from: <http://globocan.iarc.fr/factsheets/cancers/breast.asp>
- Grosclaude P, Colonna M, Hedelin G, Tretarre B, Arveaux P, Lesech JM, et al. Survival of women with breast cancer in France: variation with age, stage and treatment. *Breast Cancer Res Treat* [Internet]. 2001 [cited 2012 Jan 12];70(2):137-43. Available from: <http://www.springerlink.com/content/q7tm741k764k4w29/fulltext.pdf>
- Sasco AJ. Breast cancer and environment. *Horm Res* [Internet]. 2003 [cited 2012 Feb 2];60 Suppl 3:50. Available from: <http://content.karger.com/produktedb/produkte.asp?DOI=74500&typ=pdf>
- Bastos J, Barros H, Lunet N. Breast cancer mortality trend in Portugal (1955-2002) [Breast cancer mortality trend in Portugal (1955-2002)]. *Acta Med Port* [Internet]. 2007 [cited 2012 Jan 25];20(2):139-44. Available from: <http://www.actamedicaportuguesa.com/pdf/2007-20/2/139-144.pdf>. Portuguese
- International Agency for Research on Cancer. Cancer in Portugal [Internet]. Lyon: IARC; 2000 [cited 2012 Mar 1]. ISBN 92-832-2420-5. Available from: [http://www.ror-sul.org.pt/Biblioteca/Lists/ListaBiblioteca/Attachments/10/Cancro\\_em\\_Portugal.pdf](http://www.ror-sul.org.pt/Biblioteca/Lists/ListaBiblioteca/Attachments/10/Cancro_em_Portugal.pdf)
- Coordenação Nacional para as Doenças Oncológicas. Recomendações nacionais para o diagnóstico e tratamento do cancro da mama/09 [Internet]. Lisboa: Alto Comissariado da Saúde; 2009 [cited 2012 Jan 12]. Available from: [http://www.acs.min-saude.pt/files/2009/09/acs\\_cancro-mama\\_low.pdf](http://www.acs.min-saude.pt/files/2009/09/acs_cancro-mama_low.pdf)
- Perry NM, EUSOMA Working Party. Quality assurance in the diagnosis of breast disease. *Eur J Cancer* [Internet]. 2001 [cited 2012 Feb 2];37(2):159-72. Available from: [http://ac.els-cdn.com/S0959804900003373/1-s2.0-S0959804900003373-main.pdf?\\_tid=844132d7000b37b1c91b24242d53fef4&acdnat=1333561208\\_9c5f3bb14b0cb8cc0aaae56ed94baf95](http://ac.els-cdn.com/S0959804900003373/1-s2.0-S0959804900003373-main.pdf?_tid=844132d7000b37b1c91b24242d53fef4&acdnat=1333561208_9c5f3bb14b0cb8cc0aaae56ed94baf95)
- Cataliotti A, Wolf CD, Holland R, Marotti L, Perry N, Redmond K, et al. Guidelines on the standards for the training of specialized health professionals dealing with breast cancer. *Eur J Cancer* [Internet]. 2007 [cited 2012 Feb 2];43(4):660-75. Available from: [http://ac.els-cdn.com/S0959804906010768/1-s2.0-S0959804906010768-main.pdf?\\_tid=2d66a4e9863a00232b62e8c768503289&acdnat=1341331696\\_ab591e8b17cfafc1385d18e0609a7781](http://ac.els-cdn.com/S0959804906010768/1-s2.0-S0959804906010768-main.pdf?_tid=2d66a4e9863a00232b62e8c768503289&acdnat=1341331696_ab591e8b17cfafc1385d18e0609a7781)
- Van Wersch A, Bonnema J, Prinsen B, Pruyn J, Wiggers T, Van Geel AN. Continuity of information for breast cancer patients: the development, use and evaluation of a multidisciplinary care-protocol. *Patient Educ Couns* [Internet]. 1997 [cited 2012 Feb 4];30(2):175-86. Available from: [http://ac.els-cdn.com/S0738399196009500/1-s2.0-S0738399196009500-main.pdf?\\_tid=439aa60794a0d6574acce17838f2fbd8&acdnat=1333563839\\_3ebf8f6f850f02e08e0a95fb1cb37cdd](http://ac.els-cdn.com/S0738399196009500/1-s2.0-S0738399196009500-main.pdf?_tid=439aa60794a0d6574acce17838f2fbd8&acdnat=1333563839_3ebf8f6f850f02e08e0a95fb1cb37cdd)
- National Comprehensive Cancer Network. NCCN clinical practice guidelines in oncology: breast cancer [Internet]. Fort Washington: NCCN; 2012 [cited 2012 Jul 1]. Available from: [http://www.nccn.org/professionals/physician\\_gls/pdf/breast.pdf](http://www.nccn.org/professionals/physician_gls/pdf/breast.pdf)
- Escalona S, Blasco JA, Reza MM, Andradas E, Gómez N. A systematic review of FDG-PET in breast cancer. *Med Oncol* [Internet]. 2010 [cited 2012 Feb 2];27(1):114-29. Available from: <http://www.springerlink.com/content/h741n501581q3660/fulltext.pdf>
- Enriquez L, Listinsky J. Role of MRI in breast cancer management. *Cleve Clin J Med* [Internet]. 2009 [cited 2012 Mar 12];76(9):525-32. Available from: <http://www.ccjm.org/content/76/9/525.full.pdf+html>
- Pruthi S, Brandt KR, Degnim AC, Goetz MP, Perez EA, Reynolds CA, et al. A multidisciplinary approach to the management of breast cancer, part 1: prevention and diagnosis. *Mayo Clin Proc* [Internet]. 2007 [cited 2012 Feb 5];82(8):999-1012. Available from: [http://academicdepartments.musc.edu/surgery/education/resident\\_info/supplement/presentations/mayo1.pdf](http://academicdepartments.musc.edu/surgery/education/resident_info/supplement/presentations/mayo1.pdf)
- Dasmahapatra S, Dupplaw D, Hu B, Lewis P, Shadbolt N, Lewis H. Facilitating multi-disciplinary knowledge-based support for breast cancer screening. *Int J Healthcare Technol Manag* [Internet]. 2006 [cited 2012 Mar 15];7(5):403-20. Available from: <http://eprints.soton.ac.uk/258955/1/ijhtm03-miakt.pdf>

Artigo recebido em 10.04.2012 e aprovado em 01.10.2012.